

Prevenција i kineziterapija facilitiranih mišića aduktora kuka kod nogometaša

Mendeš, Mislav

Master's thesis / Specijalistički diplomski stručni

2021

Degree Grantor / Ustanova koja je dodijelila akademski / stručni stupanj: **University of Split, Faculty of Kinesiology / Sveučilište u Splitu, Kineziološki fakultet**

Permanent link / Trajna poveznica: <https://um.nsk.hr/um:nbn:hr:221:290507>

Rights / Prava: [In copyright](#) / [Zaštićeno autorskim pravom.](#)

Download date / Datum preuzimanja: **2024-07-26**



Repository / Repozitorij:

[Repository of Faculty of Kinesiology, University of Split](#)



SVEUČILIŠTE U SPLITU
KINEZIOLOŠKI FAKULTET
Specijalistički diplomski stručni studij kineziologije

**PREVENCIJA I KINEZITERAPIJA
FACILITARNIH MIŠIĆA ADUKTORA
KUKA KOD NOGOMETAŠA**

Završni rad

Split, 2021.

SVEUČILIŠTE U SPLITU
KINEZIOLOŠKI FAKULTET
Specijalistički diplomski stručni studij kineziologije

**PREVENCIJA I KINEZITERAPIJA
FACILITARNIH MIŠIĆA ADUKTORA
KUKA KOD NOGOMETAŠA**

Završni rad

Student:

Mislav Mendeš

Mentor:

Prof.dr.sc. Jelena Paušić

Split, 2021.

Sažetak

Ozljede mišića aduktora kuka u nogometu su vrlo učestale. Predio kuka i prepona jedan je od najčešće ozlijeđenih dijelova tijela u nogometu i predstavlja otprilike 11-17% svih ozljeda u profesionalnom nogometu. Ozljede u nogometu vrlo su česte zbog trošenja mišićnih vlakana pri intenzivnoj tjelesnoj aktivnosti kao što su nagle promjene smjera kretanja, udarci po lopti i eksplozivni skokovi. Rehabilitacija ozljeda aduktora kuka je između 3 tjedna i 3 mjeseca, ovisno o težini ozljede. U rehabilitaciji treba uzimati u obzir mehaničko-terapeutske efekte (izolirane vježbe) i vježbe uz kontrolirano prisustvo boli. Svakom sportašu se pristupa individualno u procesu rehabilitacije. U početnim fazama rehabilitacije provode se vježbe jačanja aduktora, vježbe jačanja mišića natkoljenice i zdjelice te vježbe jačanja trupa. Posebna pažnja posvećuje se stražnjem kinetičkom lancu. U završnim fazama rehabilitacije prelazi se na režim trčanja i sportskih funkcija kako bi se uvježbali obrasci kretanja i smanjila izloženost ponovnoj ozljedi.

Ključne riječi: ozljede, aduktori kuka, prepone, prevencija, rehabilitacija

Summary

Hip adductor muscle injuries are very common in football. The hip and groin part of the body is one of the most commonly injured areas in football, with around 11 to 17% of all injuries in professional football. Football injuries are very common due to the wear of the muscle fibers during intensive physical activity such as frequent changes of direction, ball hits and explosive jumps. Rehabilitation of the hip adductor injuries lasts from 3 weeks to 3 months, depending on the severity of the injury. Mechanical-therapeutic effects (isolated exercises) and exercises with controlled pain should be taken into account in rehabilitation. Each athlete is approached individually in the rehabilitation process. In the initial stages of rehabilitation, adductor strengthening exercises, thigh and pelvic floor muscle strengthening exercises, and torso strengthening exercises are performed. Special attention is paid to the rear kinetic chain. In the final stages of rehabilitation, a switch to a running and sports function regimen is practiced to exercise movement patterns and reduce exposure to reinjury.

Key words: injuries, hip adductors, groin, prevention, rehabilitation

Sadržaj

Sažetak	3
Uvod	5
1. Anatomija	7
2. Etiologija i epidemiologija ozljeda kod nogometaša	10
3. Specifičnost nogometne tehnike	14
4. Rehabilitacija ozljeda mišića	16
4.1. Dijagnostika	16
4.1.1. Test stiskanja	18
4.2. Rehabilitacija ozljeda aduktora	20
4.2.1. Početne faze rehabilitacije	22
4.2.2. Završna faza rehabilitacije	23
5. Prevencija ozljeda mišića	25
5.1. Prevencija ozljeda aduktora	25
6. Zaključak	26
7. Literatura	27

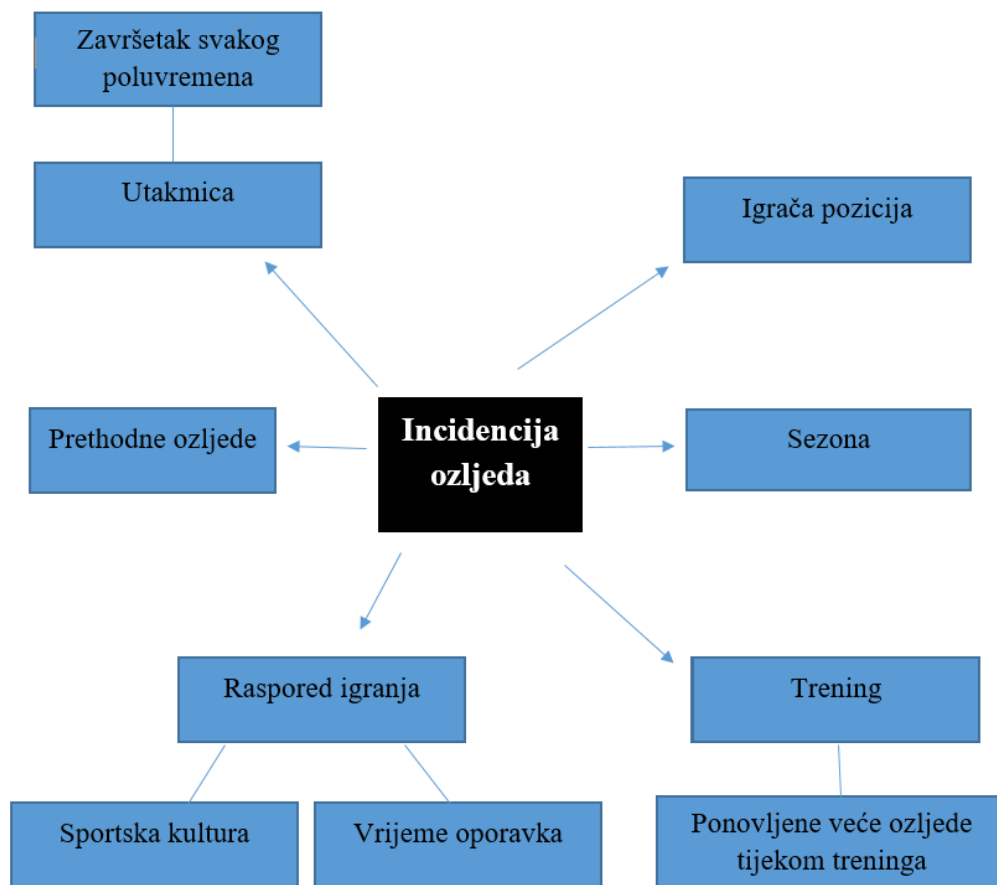
Uvod

Znanstveni i tehnički razvoj nogometa bio je spektakularan i značajan. Nogomet zahtijeva složene motoričke vještine koje se primjenjuju naizmjenično tijekom utakmice. Stoga je teško izvesti zasebnu analizu tehničkih, taktičkih, fizičkih i mentalnih vještina. Složeni motorički testovi daju točnu sliku vještina nogometaša, iz koje i igrači i treneri mogu donijeti zaključke.

Tijekom svog života prosječna osoba otprilike ima oko 1700 sati tjelesne aktivnosti godišnje, što znači da se mišići prosječne osobe rastežu tisuće milijuna puta godišnje. Profesionalni sportaš je godišnje tjelesno aktivan oko 5.250 sati, što znači da troši mišiće tri puta više od prosječne vrijednosti. Da bi se mišićna vlakna održala u dobrim uvjetima, sportaš se mora fizički zagrijavati i istezati kako bi se vlakna opustila i vratila u svoje normalno stanje. Ozljede u nogometu vrlo su česte zbog trošenja mišićnih vlakana pri intenzivnoj tjelesnoj aktivnosti.

Nogometaši se u kontekstu izdržljivosti trebaju okretati, sprintati i mijenjati tempo tijekom utakmica (Stølen, Chamari, Castagna i Wisløff, 2005.). Točnije, tijekom natjecateljskih utakmica nogometaši izvedu oko 1300 promjena aktivnosti (Sarmiento i sur., 2014), uključujući 220 akcija visokog intenziteta (Di Salvo, i sur., 2007.) i ubrzanja od 2-4 s otprilike svakih 90 s (Vigne i sur., 2010.) gotovo maksimalnim intenzitetom.

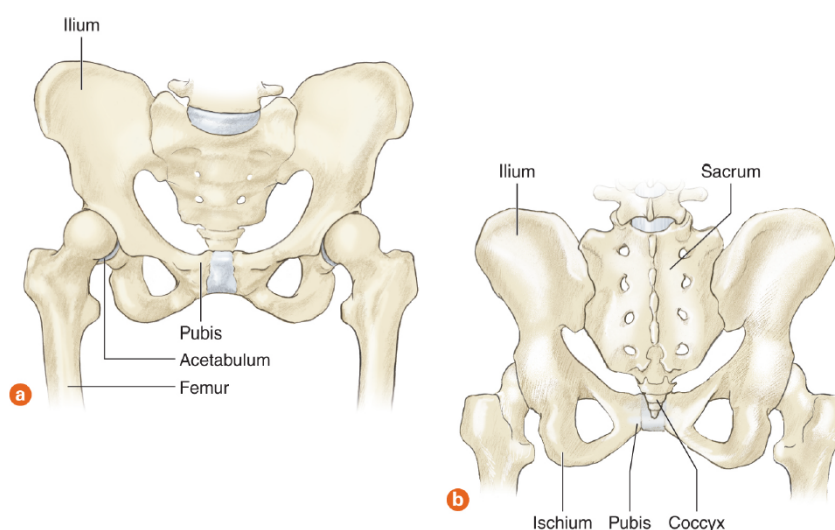
Nogomet je složen kontaktni sport koji uključuje relativno visoke rizike i stope ozljeda kod profesionalnih (Hawkins i sur., 2001), amaterskih (Kofotolis i sur., 2007) i mladih (Deehan i sur., 2007) igrača tijekom treninga i utakmica. Sportaši igraju utakmicu brže i, ovisno o važnosti igre, agresivnije nego u prošlosti (Andresen i sur., 2010), zahtijevajući povišenu razinu fizičke spremnosti i intenzivniji trening pretežno na profesionalnoj razini (Andresen i sur., 2010). Međunarodna nogometna tijela zabrinuta su zbog pritiska na elitne i profesionalne nogometaše te povećane mentalne i fizičke zahtjeve koji dovode do ozljeda (Hägglund, Waldén, Ekstrand, 2005). Nogometne ozljede povezane su s dobi igrača, opterećenjem, nivoom igre i kvalitetom treninga (Hägglund i sur., 2005).



*Prikaz 1. Čimbenici rizika za ozljede kod profesionalnih nogometaša
(prema Pfirrmann i sur., 2016)*

1. Anatomija

Zdjelica, koja čini bokove, zapravo su tri srasle kosti sa svake strane (slika 1). Tri kosti su ilium, ischium i pubis. Greben na boku je lepezast greben ilijuma ili ilijačne kosti. Dvije stidne kosti međusobno se spajaju u srednjoj liniji donjeg dijela trbuha. Te su tri kosti srasle, a svaka srasla skupina od tri kosti povezuje se sa stijenom s druge strane kroz stidne kosti. Straga se dvije ilijačne kosti vežu sa svake strane sakruma i tvore sakroilijačni zglob, zglob s iznenađujuće malo pokreta.

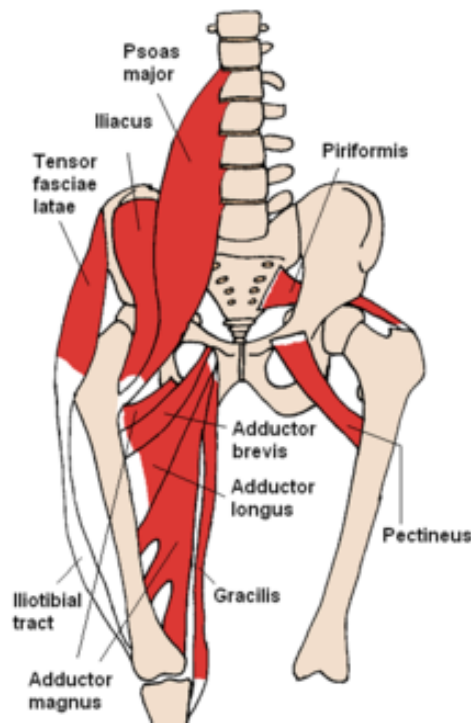


Slika 1. Kosti zdjelice, a) anteriorno, b) posterirodno. (Kirkendall i Sayers, 2020)

Uz mišiće dna zdjelice, zdjelica pruža potporu odozdo za trbušne organe, brojna mjesta za pričvršćivanje mišića, prolaze za živce i krvne žile te mjesto koštane povezanosti s donjim ekstremitetima. Ozljede ovog jakog skupa kostiju nisu česte, ali postoji niz ozljeda tkiva koje imaju određenu vezu s zdjeličnim pojasom.

Kompleks aduktora uključuje tri mišića aduktora (longus, magnus i brevis) od kojih je adductor longus najčešće ozlijeđen. Sva tri mišića prvenstveno pružaju adukciju

bedra. Oni također imaju sekundarne uloge, uključujući fleksiju i rotaciju kuka (Serner i sur., 2019; Feldman, Franck i Schauerte, 2020).



Slika 2. Mišići aduktori kuka

(Izvor: https://physio-pedia.com/images/3/31/Anterior_Hip_Muscles.png)

M. adductor brevis polazi s preponske kosti i hvata se na gornju trećinu stražnje strane bedrene kosti. Inervira ga nervis obturatorius. Funkcija mu je adukcija i fleksija kuka. Ovisno o položaju djeluje na rotaciju bedrene kosti bočno ili medijalno. Svi mišići aduktori na bedrima povlače noge prema sredini tijekom hodanja, kako bi se održala ravnoteža. Sveukupno igraju važnu ulogu u uravnoteženju zdjelice tijekom stajanja i hodanja u aktivaciji zatvorenog lanca (Kiel i Kaiser, 2020).

M. adductor magnus jedan je od šest mišića u medijalnom odjeljku bedra. Adductor Magnus je široki trokutasti mišić koji tvori septum koji dijeli prednje mišiće od stražnjeg dijela bedra. To je najveći mišić u medijalnom odjeljku. Leži duboko u aduktoru brevisu i aduktoru longusu. Inervira ga nervus obturatorius i nervus ischiadicus. Polazi s prednje strane preponske kosti te se hvata se na stražnju stranu bedrene kosti. Aduktor magnus ima funkciju adukcije zgloba kuka, pomaže u ekstenziji kuka te djeluje kao glavni stabilizator zdjelice kako bi se izbjegla pretjerana unutarnja rotacija kukova i donjih udova.

M. adductor longus jedan je od aduktorskih mišića medijalnog bedra. Zajedno s aduktorom brevis, adductor magnus, gracilis i obturator externus, čini skupinu aduktora. Ovaj veliki mišić u obliku lepeze smješten je s prednje strane ove skupine i pokriva srednji dio adductor magnusa i prednji dio adductor brevis. Funkcija mu je adukcija bedra. Polazi s prednje strane preponske kosti i hvata se za stražnju stranu bedrene kosti. Inervira ga nervus femoralis i ogranak nervus obturatorius (Moore i Dalley, 2010).

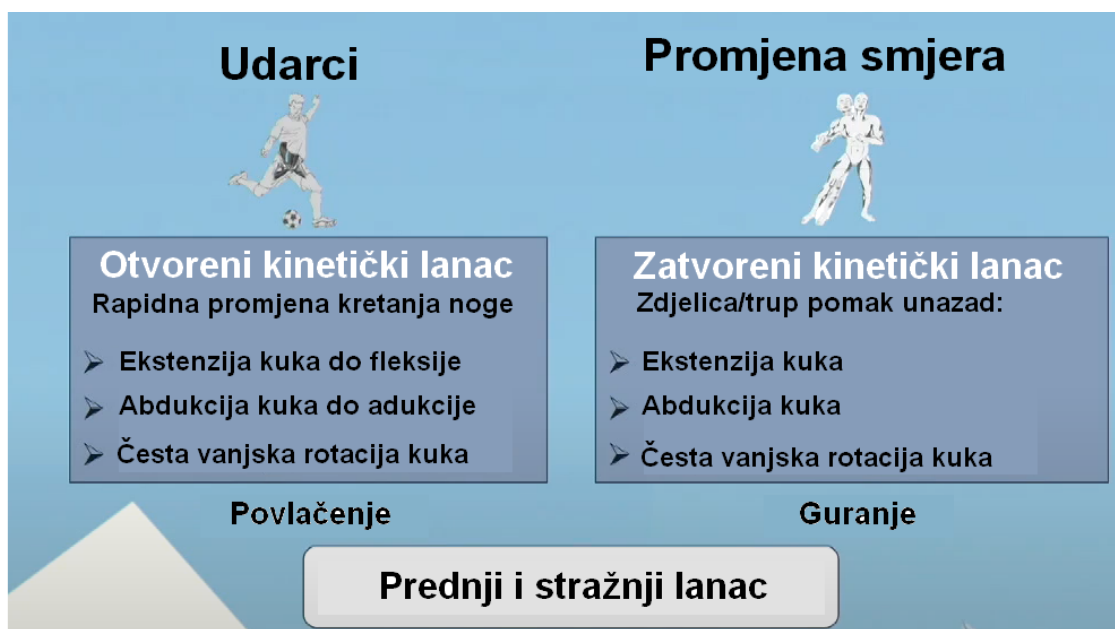M. gracilis je najpovršniji medijalni mišić na medijalnoj strani bedra (Tech Me Anatomy, 2020). Smješten je uz aduktor, i prelazi preko zgloba kuka i koljena. Zahvaljujući pričvršćenju na tibiji, gracilis savija koljeno, aducira bedro i medijalno rotira tibiju na femuru (Marieb i Hoehn, 2016). Mišić inervira lat. nervus obturatorius, polazi s donje grane preponske kosti i hvata se na gornjem dijelu medijalne strane goljenične kosti.

M. pectineus je mišić natkoljenice. inervira ga nervus femoris i ogranak nervus obturatorius. Polazi s preponske kosti te se hvata na stražnju stranu bedrene kosti. Funkcija mu je pregibanje i adukcija bedra u zglobu kuka kada je kontrahiran. Kada je donji ekstremitet u anatomsom položaju, kontrakcija mišića prvo uzrokuje pojavu fleksije u zglob kuka (Palastanga, 2012).

2. Etiologija i epidemiologija ozljeda kod nogometaša

Predio kuka i prepona jedan je od najčešće ozlijeđenih područja u nogometu (Ekstrand, Hägglund, Waldén, 2011) koje predstavljaju otprilike 11-17% svih ozljeda u profesionalnom nogometu (Werner i sur., 2019), s učestalošću od čak 19% (Walden i sur., 2015). Čimbenici rizika uključuju prethodnu ozljedu kuka ili prepona, što je vjerojatno najveći rizik, kao i dob, slabe aduktore, umor mišića, smanjeni opseg pokreta i neadekvatno istežanje kompleksa mišića aduktora. Biomehaničke abnormalnosti, uključujući pretjeranu pronaciju ili nesrazmjernu dužinu nogu, također mogu pridonijeti (Mosler i sur., 2018, Mosenthal i sur., 2017).

Iznenadna promjena smjera uzrokuje brzo djelovanje kuka protiv sile odmicanja, stvarajući pretjerani stres na tetivu. Naglo ubrzanje u sprintu najčešći je mehanizam ozljeda. Skokovi i prekomjerno rastežanje tetive aduktora rjeđi su uzroci.



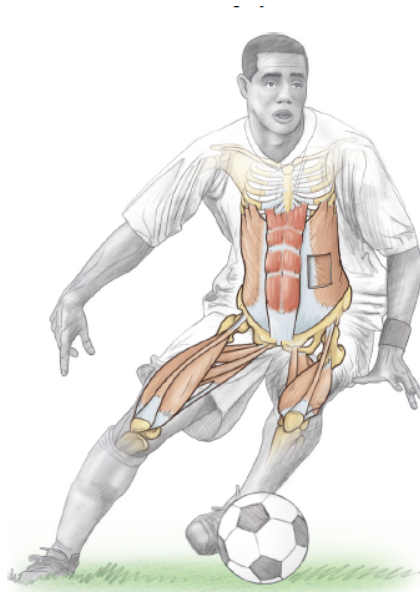Slika 3. Akutni mehanizam ozljede m. adductor longus u nogometu (Serner i sur., 2019)

Istežanje mišića primarna je ozljeda sportaša, što čini do 31% posjeta medicinskom osoblju. Među europskim nogometašima, ozljede mišića aduktora bile su

druga najčešće ozlijeđena skupina mišića (23%) iza tetiva koljena (37%) (Kiel i Kaiser, 2020).

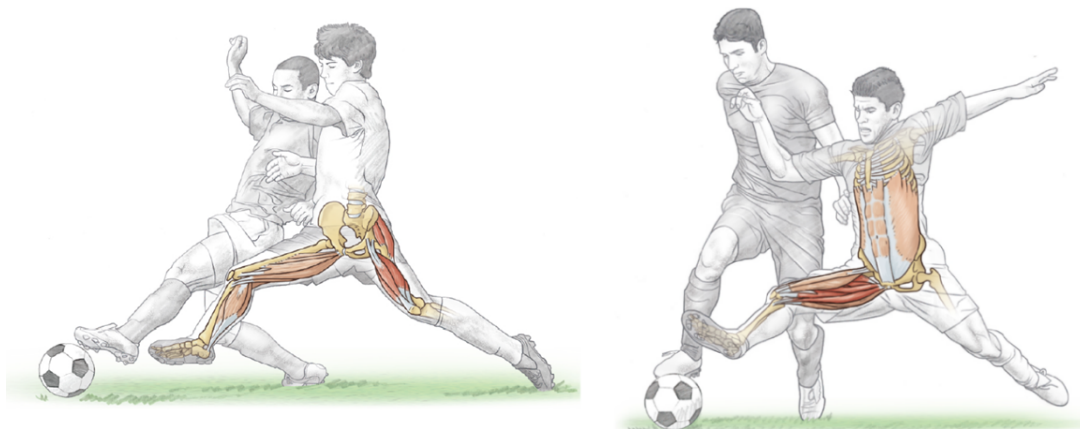
U drugom istraživanju nogometaša, bol / naprezanje aduktora predstavlja od 9% do 18% svih ozljeda. Kod polu profesionalnih muških nogometaša istegnuće aduktora činilo je 51% svih bolova u preponama (Sermer i sur., 2019).

Većina naprezanja tetiva mišića javlja se dok se mišić prisilno isteže dok je koncentrično kontraktiran. Najveća ekscentrična napetost postavljena je na kompleks aduktora kada je noga u vanjskoj rotaciji i abdukciji. Ozljede aduktora obično se javljaju kada sportaš odgurne u suprotnom smjeru (slika 3). Kao rezultat, mišići aduktora skupljaju se da bi stvorili i ekscentrične i koncentrične suprotstavljene sile. Dominantna noga češće je ozlijeđena i vjerojatnije će zadobiti značajnu ozljedu.



*Slika 3. Promjena smjera kao jedan od mehanizama ozljede aduktora
(Kirkendall i Sayers, 2020)*

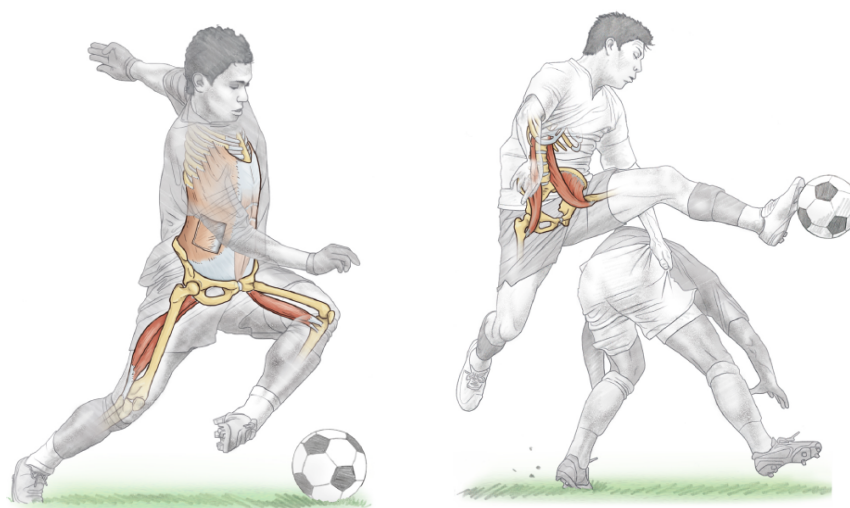Na primjer, nogometaš koji pokušava unutarnjom stranom stopala izbiti loptu, i njegovo zamahivanje noge u adukciji naleti na značajnu otpornu abdukcijisku silu kao što je drugi igrač, to može značajno opteretiti kompleks aduktora što dovodi do ozljede (slika 4).



Slika 4. Jedan od potencijalnih mehanizama ozljede mišića aduktora kuka kod nogometaša (Kirkendall i Sayers, 2020)

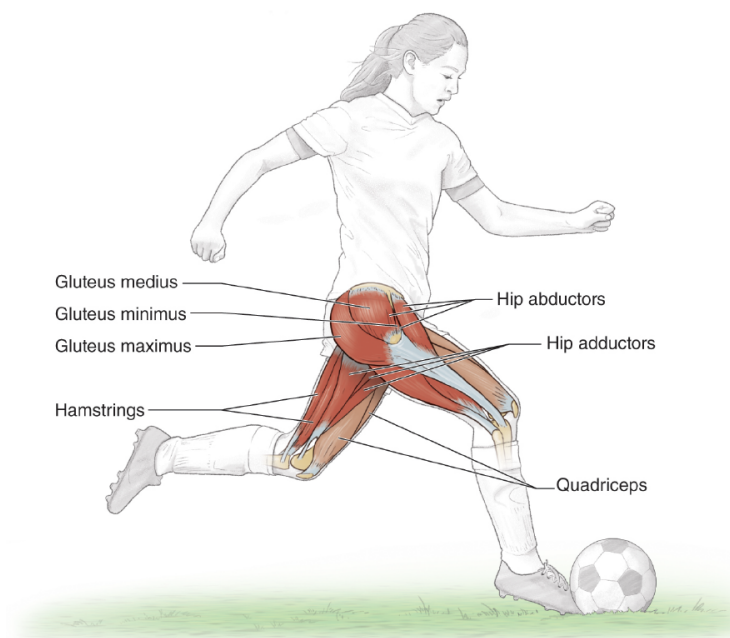Muskulotendinski spoj je najčešće mjesto ozljeda u mišiću. Tetive aduktora imaju malu zonu umetanja koju karakterizira područje slabe opskrbe krvlju i bogate opskrbe živcima što pomaže objasniti povećani stupanj opažene boli.

Aduktor longus je najčešće ozlijeđeni mišić i čini 62% do 90% slučajeva. Pretpostavlja se da se to događa zbog niskog omjera tetiva i mišića na početku. Primjerice, ragbi igrači s omjerom snage aduktor-abduktor manji od 80% imaju 17 puta veću vjerojatnost da će zadobiti ozljedu aduktora (Eckard i sur., 2017).



Slika 5. Iznenadne promjene smjera kretanja, ubrzanja te različiti skokovi u duelu s protivnikom kao potencijalni mehanizam ozljede mišića aduktora (Kirkendall i Sayers, 2020)

Epidemiološka istraživanja u nogometu često se opisuju ili tijekom jedne sezone (Arnason i sur., 2004), dijela sezone (Engebretsen i sur., 2010) ili se sastoje od prilično malih uzoraka (Junge i Dvorak, 2004). Opsežno istraživanje provedeno je u Europi i Skandinaviji na klupskoj razini, usredotočujući se na učestalost i obrazac ozljeda (Waldén, Hägglund i Ekstrand, 2015). Međutim, manje je studija koje su koncentrirane na ozljede kuka / prepona, jer je fokus bio na odabiru nekih europskih timova (Werner i sur., 2018) ili neprofesionalaca (Hölmich i sur., 2014). Unatoč tome, postojalo je jedno nedavno istraživanje koje je koristilo nadzor svih ozljeda u profesionalnoj ligi za detekciju i opisivanje ozljeda kuka / prepona (Mosler i sur., 2018).



Slika 6. Ubrzanje s loptom kao jedan od potencijalnih mehanizama nastanka ozljede mišića aduktora kuka. (Kirkendall i Sayers, 2020)

3. Specifičnost nogometne tehnike

Uspješan udarac u nogometu obično se definira u teorijskom dijelu ili u smislu brzine lopte ili točnosti smjera udarca, koji se oslanja na položaj stajne noge kojom se ne udara lopta i položaja kuka pri udarcu. U pokretu je uključeno nekoliko dijelova tijela kako bi se izveo točan i precizan udarac (tablica 1).

<i>Dio tijela</i>	<i>Pokret</i>	<i>Mišići</i>
<i>Trup</i>	Stabilizacija i rotacija prema desno	mm. abdominalis, m. psoas major, m. erector spinae i spinal postural muscles
<i>Desna strana kuka</i>	Ekstenzija	m. gluteus maximus i hamstring grupa
<i>Lijeva strana kuka</i>	Eksterna rotacija i ekcentrična ekstenzija	m. gluteus medius, m. gluteus minimus, hamstrings grupa i m. adductor magnus
<i>Desno koljeno</i>	Fleksija	Hamstrings skupina i m. popliteus
<i>Lijevo koljeno</i>	Ekcentrična ekstenzija	m. quadriceps femoris
<i>Desno stopalo</i>	Plantarna fleksija	m. plantar flexor
<i>Lijevo stopalo</i>	Ekcentrična plantarna fleksija	m. plantar flexor
<i>Lijevo rame</i>	Abdukcija	m. deltoideus, m. supraspinatus

Tablica 1. Mišićna aktivnost tijekom udarca po lopti u nogometu (prema Barrera Loreda, 2015)



Slika 7. Tehnika udarca u nogometu

(Izvor: https://www.aspetar.com/journal/viewarticle.aspx?id=160#.X_n5ndhKhPZ)

4. Rehabilitacija ozljeda mišića

4.1. Dijagnostika

Glavni znak ozljede mišića aduktora je intenzivna bol u području prepona. Ozljede naprezanja mišića često nastaju pretjeranim istežanjem ili istežanjem kada se mišić aktivira. Kada postoji naprezanje u mišiću, oštećenja se često lokaliziraju u blizini spoja mišića i tetive. Mišić je sve slabiji i raste rizik od daljnjih ozljeda (Garrett, 1996).

Klinički simptomi za skupinu aduktora su bolovi u unutrašnjosti bedra i osjetljivost duž trbuha, tetive ili hvatišta mišića. Bol se pogoršava adukcijom. Ne dolazi do gubitka snage ili opsega pokreta (Hureibi i McLatchie, 2010). Rupture se često javljaju na miotendoznom spoju, koji je najslabiji dio mišićno-tetivne jedinice, ali se često viđaju i na samom mišiću. Isti mehanizam ozljede koji rezultira kidanjem mišića kod odrasle osobe može kod adolescenta prouzročiti apofizealnu avulziju. Postoji dobro uspostavljen sustav kliničkog ocjenjivanja ruptura koji ima 3 stupnja:

1. Stupanj: nema gubitka funkcije ili snage. Rupture mogu pokazati normalne pojave ili malo područje fokalnih poremećaja (<5% volumena mišića), s hematomom i perifascijalnom tekućinom relativno čestim na slikanju s UZV i MRI.
2. Stupanj: ozbiljan, s određenom slabošću mišića. Ozljeda odgovara djelomičnoj rupturi, s viđenim poremećajem mišićnih vlakana (> 5% volumena mišića), ali ne utječući na cijeli mišić. U akutnim sojevima aduktornog mišića 1. ili 2. stupnja javlja se intenzivna bol u području prepona, poput iznenadnog uboda nožem, ako sportaš pokuša nastaviti aktivnost. Lokalno se krvarenje i oteklina mogu vidjeti nekoliko dana nakon ozljede. Tipična povijest traume, lokalizirana osjetljivost i poteškoće izvedbe adukcije kuka.
3. Stupanj: potpuna ruptura i potpuni funkcionalni gubitak. Ozljede su potpune mišićne ruptures s oštećenim rubovima i skupljanjem i / ili povlačenjem raskinutih mišićnih vlakana (McSweeney i sur., 2012). Kompletne ruptures 3. stupnja najčešće se nalaze u distalnom muskulotendinskom spoju smještenom prema hvatištu na bedrenoj kosti.

U kroničnim slučajevima simptomi ozljede prepona često su složeni i nekarakteristični. S vremenom, kako ozljeda postaje sve kroničnija, postoji tendencija da se bol širi distalno duž medijalnog dijela bedra ili proksimalno prema m. rectus abdominis. U kroničnim i subkroničnim slučajevima, simptomi su često nejasni i difuzno locirani. Najčešći simptomi su bol tijekom vježbanja, ukočenost nakon vježbanja i ujutro, kao i bol u mirovanju (Järvinen, Orava, Kujala, 1997).

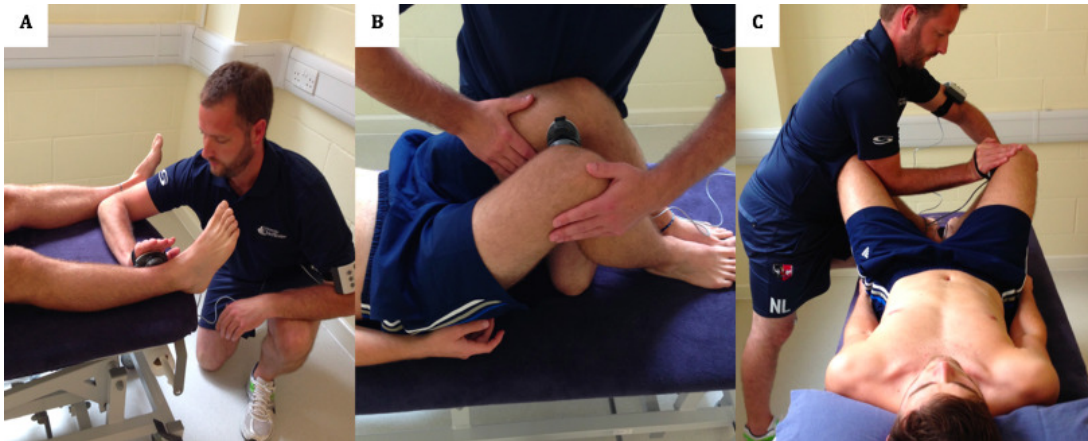
Literatura ne daje konsenzus o dijagnostičkim kriterijima za različite uzroke bolova u preponama među sportašima (Hölmich, 2007). Također nema konsenzusa oko definicija ozljeda prepona, a dijagnoza je često teška zbog širokog spektra različitih bolesti koje mogu nanijeti bol u području prepona (Engebretsen i sur., 2010). Polazišta mišića rektusa abdominusa i aduktora longusa također su vrlo blizu jedan drugome, što može rezultirati poteškoćama u diferencijalnoj dijagnozi između tendinitisa ili djelomičnog puknuća ovih mišića (Järvinen, Orava, Kujala, 1997).

Bilateralna procjena boli i snage povezane s mišićima aduktora su:

- palpacija pri ulasku aduktora u stidnu kost,
- adukcija protiv otpora (testovi stiskanja na 0 ° i 45 °) i
- pasivno istezanje mišića aduktora (Hölmich, 2015).

Treba obaviti cjelovit klinički pregled za svakog pacijenta s bolovima u preponama. Ozlijeđenog sportaša prvo treba pregledati inspekcijom u stojećem položaju kako bi se procijenilo poravnanje ekstremiteta. Tada bi se od pacijenta trebalo tražiti da legne kako bi se u ležećem položaju moglo provjeriti kretanje zgloba kuka i fleksibilnost prepona i mišića kuka. Također, potrebno je provesti testove kontrakcije ekstenzora koljena, fleksora koljena, trbušnih mišića i rotatora kukova, ekstenzora i fleksora, kao i aduktora i abduktora kuka (Järvinen, Orava, Kujala, 1997).

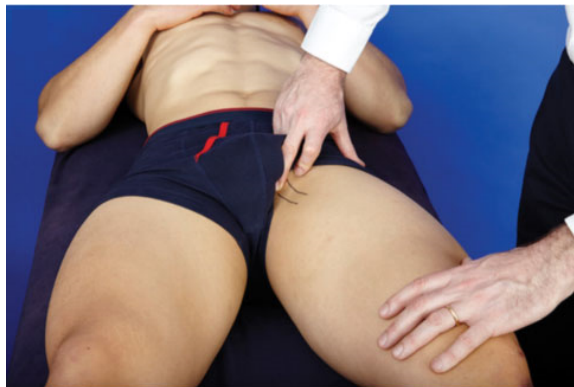4.1.1. Test stiskanja



Slika 8. Test stiskanja

(Izvor: <https://www.sciencedirect.com/science/article/abs/pii/S144024401500242X>)

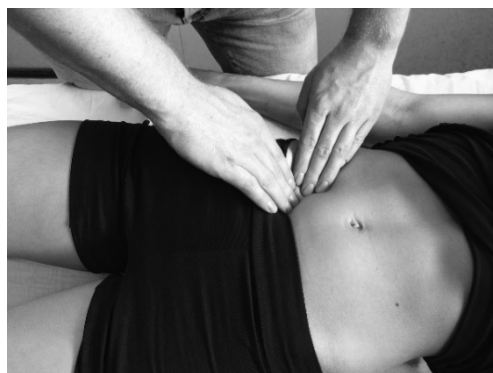
Ako je aduktor ozlijeđen, bol će se pojaviti na ozlijeđenom mjestu otporom nogu u adukciji i pasivnim istežanjem u punoj abdukciji kuka. Osjetljivost na palpaciju lokalizira se na mjestu ozljede na izvoru tetive aduktor longusa ili na muskulotendinskom spoju (Järvinen, Orava, Kujala, 1997).



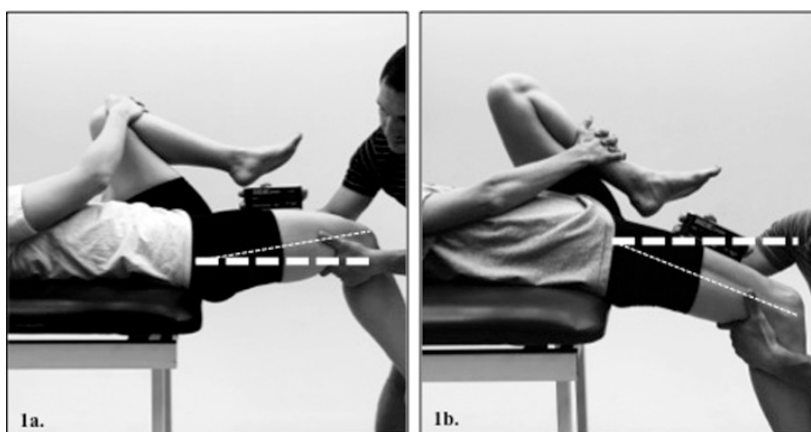Slika 9. Palpacija m. adductor longusa na mjestu početka tetive

(Izvor: https://www.aspetar.com/journal/viewarticle.aspx?id=465#.X_m8M9hKhPY)

Procjena boli, snage i fleksibilnosti iliopsoasnih mišića vrši se palpacijom iznad ingvinalnog ligamenta, izometrijskim testom snage u fleksiji kuka i modificiranim Thomasovim testom (Hølmich, 2015).

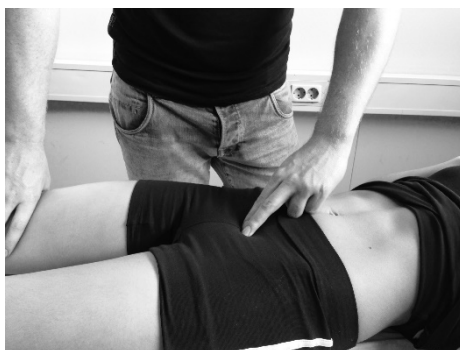


Slika 10. Palpacija m. psoas iznad ingvinalnog ligamenta
(izvor: <https://www.fysio-oebe.nl/groin-pain-diagnosis-by-holmich.html>)



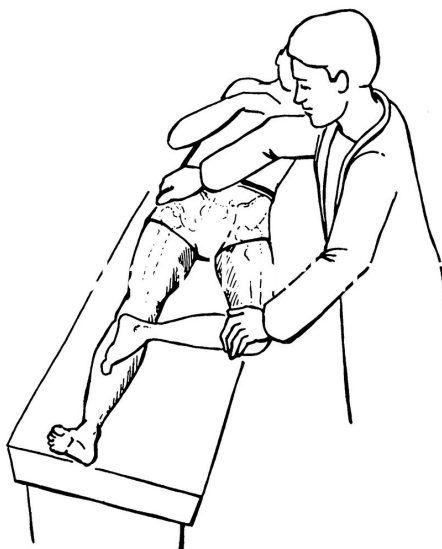
Slika 11. Modificirani Thomas test za procjenu ekstenzije kuka za procjenu duljine mišića fleksora kuka; (1a.) – ograničeno $>0^\circ$ iznad horizontale, (1b.) – normalno $>15^\circ$ ispod horizontale. (Izvor: <https://europepmc.org/article/pmc/4675195>)

Bol i snaga povezana s trbušnim mišićima procjenjuje se palpacijom trbušnog mišića na stidnoj kosti i funkcionalnim testom trbušnjaka te osjetljivosti simfiznog zgloba pri palpaciji (Hølmich, 2015).



Slika 12. Palpacija m. rectus abdominis na stidnoj kosti
(izvor: <https://www.fysio-oebe.nl/groin-pain-diagnosis-by-holmich.html>)

Mjesto ozljede procjenjuje se najmanje jednim pozitivnim nalazom na ispitivanjima palpacije, istezanja ili otpora mišića (Sermer i sur., 2015).



Slika 13. Fabere test (Izvor: <http://painmuse.org/?p=6810>)

4.2. Rehabilitacija ozljeda aduktora

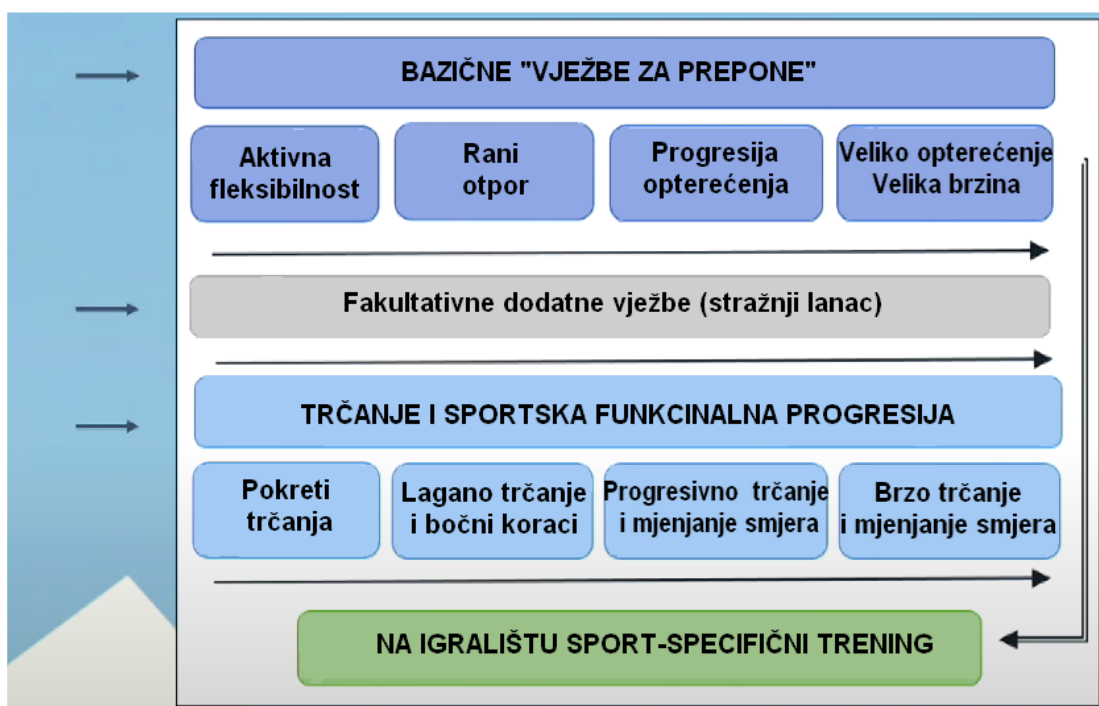Poslije ozljeda mišića aduktora kuka kod nogometaša, povratak igri je nakon 2 do 3 mjeseca ukoliko je prisutna dugotrajna bol u preponama. S obzirom da nogometaši ne žele dugo izbjivati van igre, samo 10-20% njih se vraća bez boli u trenažni proces (Sermer i sur., 2019).

Optimalne vježbe nisu još uvijek precizno definirane. Fokus u vježbama treba biti na nogometnim zahtjevima i mehanizmima ozljeda. U rehabilitaciji treba uzimati u obzir mehaničko-terapeutske efekte (izolirane vježbe) i vježbe uz prisustvo boli. Svakom sportašu se pristupa individualno u procesu rehabilitacije.

U liječenju mišićno – tetivnih ozljeda, imobilizacija treba biti ograničena na što kraći period kako bi se izbjegli štetni učinci imobilizacije, uključujući atrofiju mišića i gubitak funkcije. Neposredni odmor nakon ozljede treba koristiti dok se ne postavi dijagnoza. Primarni cilj programa liječenja je minimalizirati učinke imobilizacije, vratiti puni raspon pokreta i vratiti punu mišićnu snagu, izdržljivost i koordinaciju. Stoga se u početnoj fazi preporučuju štike, lokalna primjena krioterapije i protuupalni lijekovi.

Mišićne vježbe obično se mogu započeti rano, ali trening treba provoditi u granicama boli uz pažljive izometrijske kontrakcije protiv otpora.

Nakon početne faze, toplina je obično dragocjena, pogotovo kad se započne s mišićnim treningom. Općenito, vježbe se izvode u rasponu kretanja bez bolova, a pojačana bol ne smije se pojaviti nakon aktivnosti. Kako rehabilitacija odmiče, tijekom rada mogu se dopustiti blagi bolovi, ali oni bi trebali nestati odmah nakon prestanka vježbanja.



Slika 14. Metodologija primjene vježbi za aduktore kuka u rehabilitaciji.

(Serner i sur., 2019)

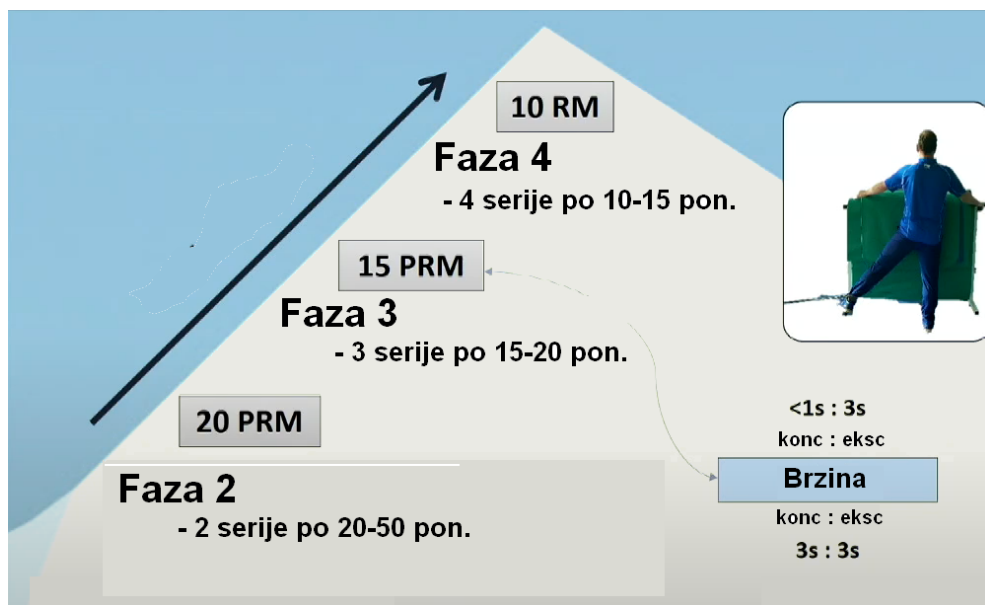
Kada se postigne puni opseg pokreta, ozlijeđeni mišić i tetiva podnose veća opterećenja, a cilj rehabilitacije trebao bi se preusmjeriti prema specifičnim vježbama snage s ciljem oporavka mišića, povećane izdržljivosti i punog raspona pokreta s većim opterećenjem.

Posljednji korak je postupni povratak sportskim aktivnostima, prema nekim istraživanjima u određenim slučajevima to može potrajati i 3 do 6 mjeseci (McSweeney i sur., 2012).

4.2.1. Početne faze rehabilitacije

Svaka faza rehabilitacije treba se prilagoditi trenutnoj razini boli nogometaša. Otpor u vježbama, broj ponavljanja i serija treba biti takav da sportaš ostane unutar ocjene do 2 (od 10) na vizualnoj analognoj ljestvici boli (VAS). Jednom kada je nogometaš sposoban odraditi čitav niz vježbi bez prekoračenja navedene ocjene boli, može prijeći u sljedeću fazu rehabilitacije.

U početnoj fazi rehabilitacije uključuju se specifične vježbe za mišiće aduktora u čitav rehabilitacijski plan kako bi se potaknule fiziološke promjene u tetivi i mišiću potrebne za saniranje ozljede. Započinje se s vježbama s dinamičnim pokretima kukova prije izvođenja vježbi s malim otporom.



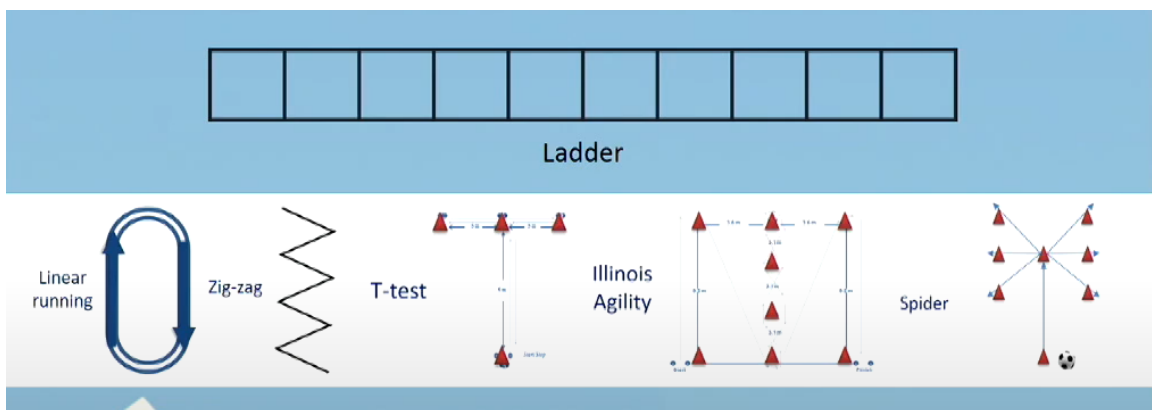
Slika 15. Rehabilitacija akutne ozljede aduktora po fazama (Serner i sur., 2019)

Također, potrebno je uključiti u rehabilitacijski proces i vježbe za potkoljenice i zdjelicu kako bi se pružila sveobuhvatna potpora ozljedi (Serner i sur., 2020). Fokus treba biti prvenstveno na stražnjem kinetičkom lancu - tj. na glutealne, natkoljenične i mišiće trupa. Slabost u navedenim mišićnim skupinama može pridonijeti ozljedi aduktora u mehanizmu otvorenog i zatvorenog kinetičkog lanca, dok se jačanjem ovih mišića utječe na rasterećenje i zaštitu aduktora.

Nakon savladane početne faze bez bolova potrebno je dodati vježbe za poticanje među segmentalne kontrole i složene pokrete koji oponašaju nogometne zahtjeve za višesmjernim i brzim pokretima (King i sur., 2018). Oni se prvenstveno fokusiraju na mišićnu grupu zadnjice. Primjeri uključuju vježbe poput čučnjeva i mrtvih dizanja te iskoraka. Ovaj pristup cilja multi segmentarnu koordinaciju i razvija snagu specifičnu za obrasce kretanja sporta, pružajući jači temelj na kojem se grade naredne rehabilitacijske faze.

4.2.2. Završna faza rehabilitacije

Uz programe vježbanja aduktora i ostalih navedenih skupina mišića, prelazi se na režim trčanja i sportskih funkcija kako bi se uvježbali obrasci kretanja i smanjila izloženost ponovnoj ozljedi. Protokoli trčanja sastoje se od četiri strogo određene progresivne faze. Tek kada nogometaš ispuni kriterije napredovanja može prijeći u sljedeću fazu.



Slika 16. Vježbe specifične za nogomet koje se provode u završnoj fazi rehabilitacije (Serner i sur., 2019)

U završnoj fazi rehabilitacije uvode se specifične vježbe za nogomet kojima se naknadno dodaje reaktivna komponenta. Vježbe se prvo izvode bez lopte, a potom i s loptom.

POVRATAK U SPORT	
KRITERIJI PROTOKOLA TRETMANA	
KLINIČKO ODSUSTVO BOLI	NA TERENU SPORT SPECIFIČNI TRENING
Bezbolna palpacija aduktora	Bezbolan Illionis test agilnosti sa 100% osobnog intenziteta
Bezbolna maksimalna izometrična adukcija u vanjsko područje	Bezbolan Spider test sa 100% osobnog intenziteta
Bezbolno maksimalno pasivno istezanje u adukcija	Bezbolni sport-specifični testovi: <ul style="list-style-type: none"> • Reaktivni test promjene smjera bez lopte i s loptom • Skokovi (bilateralni/unilateralni, horizontalni/vertikalni) • Jaka dodavanja, progresija udaljenosti • Ubačaji s mjesta i iz kretanja • Ubačaji kornera/udarci na gol • Udarci na gol • Igra 1:1
Bezbolne vježbe adukcije kuka s elastičnom trakom 10RM	
Bezbolne Copenhagen adukcijske vježbe 10 ponavljanja	
Bezbolan T-test sa 100% osobnog intenziteta	

Tablica 2. Kriteriji protokola tretmana nakon ozljede mišića aduktora kuka kod nogometaša za povratak u sport (prema Serner i sur., 2019)

Povratak u igru uključuje obilje vježbi specifičnih za sport unutar sportskog okruženja, intenzitetom sličnim onom koji je potreban tijekom tipičnog treninga. Kada nogometaš može izvesti sve vježbe punim intenzitetom bez bolova tek se tada može vratiti treniranju s momčadi te potom i natjecanju.

U globalu, osim specifičnih vježbi vezanih za određeni sport vrlo je važno uvrstiti u trenažni proces vježbe koje uključuju ekscentrične kontrakcije aduktora. Konkretno kod nogometaša uključen je velik broj pokreta koji uključuju koncentrične kontrakcije te je stoga potrebno raditi na suprotnim pokretima odnosno ekscentričnim

kontrakcijama kako bi smanjili vjerojatnost ponovljene ozljede. To uvelike pospješuje završnu fazu rehabilitacije i povratak sportaša na „teren“.

5. Prevencija ozljeda mišića

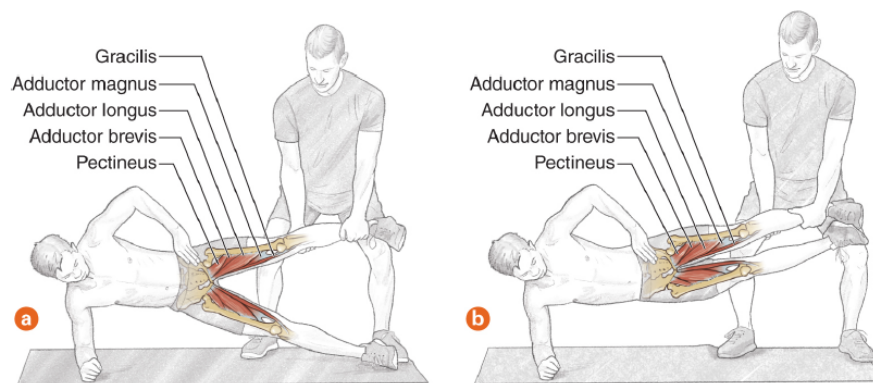
5.1. Prevencija ozljeda aduktora

Prethodna povijest ozljede prepona (Arnason i sur., 2004; Ryan, Deburca i Creesh, 2014) ili deficita snage adukcije kuka (Engebretsen i sur., 2010; Thorborg i sur., 2014) identificirana je kao značajan faktor rizika za novu ozljedu prepona. Prevencija ozljeda prepona sastoji se od aktivnih vježbi snage i koordinacije, s naglaskom na aduktor i trbušnu muskulaturu (Daillinga, Benjaminse i Lemmink, 2012), jer su to promjenjivi faktori rizika (Maffey i Emery, 2007). Program vježbanja koji uključuje vježbe jačanja i koordinacije za aduktore i mišiće oko zdjelice pokazao se učinkovitim u liječenju dugotrajne boli u preponama (Holmich i sur., 1999). Slično tome, čini se da je predsezonski program jačanja aduktora smanjio učestalost istegnuća aduktora u skupini profesionalnih hokejaša na ledu (Tyler i sur., 2002). Prema navedenom valja pretpostaviti da se ozljede prepona u sportu mogu spriječiti specifičnim strategijama prevencije usmjerenim na relevantne čimbenike rizika i mehanizama ozljeda.

Paul i sur. (2014) u istraživanju o akutnom odgovoru kod nogometaša na vježbe jačanja kuka i fleksibilnosti, primjenjivali su koncentrične i ekscentrične kontrakcije aduktorskih mišića u koordinaciji s trbušnim mišićima radi ciljanja slabosti adduktora kuka. Smatra se da uporaba nikakve ili minimalne opreme, poput elastičnih traka (Jensen i sur., 2014; Semer i sur., 2014), može biti korisna za jačanje adduktora kuka kao preventivne mjere u nogometu (Thorborg i sur., 2014).

Također, ponovno je potrebno istaknuti važnost ekscentričnih kontrakcija odnosno vježbi za aduktore zbog specifičnosti samog sporta (nogometa) i ozljeda koje se javljaju zbog velikog broja koncentričnih odnosno velikog nesrazmjera između ekscentričnih i koncentričnih mišićnih kontrakcija. Naime, važno je da mišići nisu prenapeti i skraćeni nego da imaju „prirodnu“ dužinu kako bi mogli odgovoriti svim zahtjevima ovog sporta i punom rasponu mogućih pokreta u njemu.

Nogomet je sport sa puno kontakata i naglih promjena smjera kretanja, te puno skokova i doskoka u svim smjerovima. Zbog toga je važno da mišići budu sposobni izvršiti puni raspon pokreta jer na taj način povećavamo mogućnost prevencije ozljede aduktora.



Slika 17. Jačanje mišića aduktora kuka. (Kirkendall i Sayers, 2020)

6. Zaključak

Akutne ozljede aduktora kuka vrlo su raširene u nogometu, ali i sportu općenito, i to zbog potrebe brze promjene smjera kretanja, te eksplozivnih aktivnosti tipa skoka i šuta. Aduktori kuka su facilitirani jer su preaktivni i uvijek tonizirani, te postoji nerazmjer u koncentričnim i ekscentričnim kontrakcijama. Kod svih udaraca po lopti i promjene smjera kretanja koriste se uglavnom koncentrične kontrakcije te dolazi do nerazmjera, što posljedično dovodi do ozljeda aduktora.

Rehabilitacija temeljena na kriterijima sastoji se od tri faze: povratak u sudjelovanje na treninzima, povratak u nogometnu igru i povratak u nogometnu izvedbu na jednaku ili veću razinu. Plan rehabilitacije trebao bi obuhvaćati specifične vježbe za aduktore, vježbe za mišiće natkoljenice, zdjelice i trupa te vježbe progresivnog trčanja bez lopte i s loptom te specifične nogometne vježbe. Izlaganjem završnoj fazi rehabilitacije (specifične nogometne vježbe) bez boli pomaže u planiranju povratka nogometaša na teren.

7. Literatura

1. Andersen, T. E., Tenga, A., Engebretsen, L., & Bahr, R. (2004). Video analysis of injuries and incidents in Norwegian professional football. *British journal of sports medicine*, 38(5), 626-631.
2. Arnason, A., Sigurdsson, S. B., Gudmundsson, A., Holme, I., Engebretsen, L., & Bahr, R. (2004). Risk factors for injuries in football. *The American journal of sports medicine*, 32(1_suppl), 5-16.
3. Barrera Loredó J. R. (2015). Muscular injuries triggered by kicking technique in soccer players. Departamento de Ingeniería Biomédica, ITESM.
4. Dallinga, J. M., Benjaminse, A., & Lemmink, K. A. (2012). Which screening tools can predict injury to the lower extremities in team sports?. *Sports medicine*, 42(9), 791-815.
5. Deehan, D. J., Bell, K., & McCaskie, A. W. (2007). Adolescent musculoskeletal injuries in a football academy. *The Journal of Bone and Joint Surgery. British volume*, 89(1), 5-8.
6. Di Salvo, V., Baron, R., Tschann, H., Calderon Montero, F.J., Bachl, N., & Pigozzi, F. (2007). Performance characteristics according to playing position in elite soccer. *International Journal of Sports Medicine*, 28(3), 222-227.
7. Eckard, T. G., Padua, D. A., Dompier, T. P., Dalton, S. L., Thorborg, K., & Kerr, Z. Y. (2017). Epidemiology of hip flexor and hip adductor strains in National Collegiate Athletic Association athletes, 2009/2010-2014/2015. *The American Journal of Sports Medicine*, 45(12), 2713-2722.
8. Ekstrand, J., Hägglund, M., & Waldén, M. (2011). Injury incidence and injury patterns in professional football: the UEFA injury study. *British journal of sports medicine*, 45(7), 553-558.
9. Engebretsen, A. H., Myklebust, G., Holme, I., Engebretsen, L., & Bahr, R. (2010). Intrinsic risk factors for groin injuries among male soccer players: a prospective cohort study. *The American journal of sports medicine*, 38(10), 2051-2057.
10. Feldman, K., Franck, C., & Schauerte, C. (2020). Management of a nonathlete with a traumatic groin strain and osteitis pubis using manual therapy and

- therapeutic exercise: A case report. *Physiotherapy theory and practice*, 36(6), 753-760.
11. Garrett Jr, W. E. (1996). Muscle strain injuries. *The American journal of sports medicine*, 24(6_suppl), S2-S8.
 12. Hawkins, R. D., Hulse, M. A., Wilkinson, C., Hodson, A., & Gibson, M. (2001). The association football medical research programme: an audit of injuries in professional football. *British journal of sports medicine*, 35(1), 43-47.
 13. Häggglund, M., Waldén, M., & Ekstrand, J. (2005). Injury incidence and distribution in elite football—a prospective study of the Danish and the Swedish top divisions. *Scandinavian journal of medicine & science in sports*, 15(1), 21-28.
 14. Hölmich, P., Uhrskou, P., Ulnits, L., Kanstrup, I. L., Nielsen, M. B., Bjerg, A. M., & Krogsgaard, K. (1999). Effectiveness of active physical training as treatment for long-standing adductor-related groin pain in athletes: randomised trial. *The Lancet*, 353(9151), 439-443.
 15. Hölmich, P. (2007). Long-standing groin pain in sportspeople falls into three primary patterns, a “clinical entity” approach: a prospective study of 207 patients. *British journal of sports medicine*, 41(4), 247-252.
 16. Hølmich, P. (2015). Groin injuries in athletes—development of clinical entities, treatment, and prevention. *Dan Med J*, 62(12), B5184.
 17. Hölmich, P., Thorborg, K., Dehlendorff, C., Krogsgaard, K., & Glud, C. (2014). Incidence and clinical presentation of groin injuries in sub-elite male soccer. *British journal of sports medicine*, 48(16), 1245-1250.
 18. Hureibi, K. A., & McLatchie, G. R. (2010). Groin pain in athletes. *Scottish medical journal*, 55(2), 8-11.
 19. Järvinen, M., Orava, S., & Kujala, U. M. (1997). Groin pain (adductor syndrome). *Operative Techniques in Sports Medicine*, 5(3), 133-137.
 20. Jensen J, Holmich P, Bandholm T, et al. (2014). Eccentric strengthening effect of hip-adductor training with elastic bands in soccer players: a randomised controlled trial. *British Journal of Sports Medicine* 48:332–8.
 21. Junge, A., & Dvorak, J. (2004). Soccer injuries. *Sports medicine*, 34(13), 929-938.
 22. Kiel, J. Kaiser, K. (2020). Adductor Strain. Treasure Island (FL): *StatPearls Publishing*.

23. King, E., Franklyn-Miller, A., Richter, C., O'Reilly, E., Doolan, M., Moran, K., ... & Falvey, É. (2018). Clinical and biomechanical outcomes of rehabilitation targeting intersegmental control in athletic groin pain: prospective cohort of 205 patients. *British journal of sports medicine*, 52(16), 1054-1062.
24. Kirkendall, D. T., & Sayers, A. (2020). *Soccer anatomy*. Human Kinetics Publishers.
25. Kofotolis, N. D., Kellis, E., & Vlachopoulos, S. P. (2007). Ankle sprain injuries and risk factors in amateur soccer players during a 2-year period. *The American Journal of Sports Medicine*, 35(3), 458-466.
26. Maffey, L., & Emery, C. (2007). What are the risk factors for groin strain injury in sport?. *Sports Medicine*, 37(10), 881-894.
27. McSweeney, S. E., Naraghi, A., Salonen, D., Theodoropoulos, J., & White, L. M. (2012). Hip and groin pain in the professional athlete. *Canadian Association of Radiologists Journal*, 63(2), 87-99.
28. Moore, K.L., Dalley, A.F., Agur, A.M.R. (2010). *Clinical oriented anatomy*. Philadelphia: Wolters Kluwer.
29. Mosler, A. B., Weir, A., Serner, A., Agricola, R., Eirale, C., Farooq, A., ... & Crossley, K. M. (2018). Musculoskeletal screening tests and bony hip morphology cannot identify male professional soccer players at risk of groin injuries: a 2-year prospective cohort study. *The American journal of sports medicine*, 46(6), 1294-1305.
30. Mosler, A. B., Weir, A., Eirale, C., Farooq, A., Thorborg, K., Whiteley, R. J., ... & Crossley, K. M. (2018). Epidemiology of time loss groin injuries in a men's professional football league: a 2-year prospective study of 17 clubs and 606 players. *British journal of sports medicine*, 52(5), 292-297.
31. Mosenthal, W., Kim, M., Holzshu, R., Hanypsiak, B., & Athiviraham, A. (2017). Common ice hockey injuries and treatment: a current concepts review. *Current sports medicine reports*, 16(5), 357-362.
32. Palastranga, N., Field, D., Soames, R. (2012). *Anatomy and human movement. Structure and function*. Second Edition. Butterworth Heinemann.
33. Paul, D. J., Nassis, G. P., Whiteley, R., Marques, J. B., Kenneally, D., & Chalabi, H. (2014). Acute responses of soccer match play on hip strength and flexibility measures: potential measure of injury risk. *Journal of sports sciences*, 32(13), 1318-1323.

34. Pffirmann, D., Herbst, M., Ingelfinger, P., Simon, P., & Tug, S. (2016). Analysis of injury incidences in male professional adult and elite youth soccer players: a systematic review. *Journal of athletic training*, 51(5), 410-424.
35. Ryan, J., DeBurca, N., & Mc Creesh, K. (2014). Risk factors for groin/hip injuries in field-based sports: a systematic review. *British journal of sports medicine*, 48(14), 1089-1096.
36. Sarmiento, H., Marcelino, R., Anguera, M.T., CampaniÇo, J., Matos, N., & Leitão, J.C. (2014). Match analysis in football: A systematic review. *Journal of Sports Sciences*, 32(20), 1831-1843.
37. Serner, A., Tol, J.L., Jomaah, N., Weir, A., Whiteley, R., Thorborg, K., Robinson, M., Hölmich, P. (2015). Diagnosis of acute groin injuries: a prospective study of 110 athletes. *The American journal of sports medicine*, 43(8):1857-64.
38. Serner, A., Mosler, A. B., Tol, J. L., Bahr, R., & Weir, A. (2019). Mechanisms of acute adductor longus injuries in male football players: a systematic visual video analysis. *British journal of sports medicine*, 53(3), 158-164.
39. Serner, A., Weir, A., Tol, J. L., Thorborg, K., Lanzinger, S., Otten, R., & Hölmich, P. (2020). Return to sport after criteria-based rehabilitation of acute adductor injuries in male athletes: a prospective cohort study. *Orthopaedic journal of sports medicine*, 8(1), 2325967119897247.
40. Serner, A., Jakobsen, M. D., Andersen, L. L., Hölmich, P., Sundstrup, E., & Thorborg, K. (2014). EMG evaluation of hip adduction exercises for soccer players: implications for exercise selection in prevention and treatment of groin injuries. *British journal of sports medicine*, 48(14), 1108-1114.
41. Stølen, T., Chamari, K., Castagna, C., & Wisløff, U. (2005). Physiology of soccer: An update. *Sports Medicine*, 35(6), 501-536.
42. Teach Me Anatomy. Muscles in the Medial Compartment of the Thigh. (Izvor: <https://teachmeanatomy.info/lower-limb/muscles/thigh/medial-compartment/>). Pristupljeno: 9.1.2021.
43. Thorborg, K., Branci, S., Nielsen, M. P., Tang, L., Nielsen, M. B., & Hölmich, P. (2014). Eccentric and isometric hip adduction strength in male soccer players with and without adductor-related groin pain: an assessor-blinded comparison. *Orthopaedic journal of sports medicine*, 2(2), 2325967114521778.

44. Tyler, T. F., Nicholas, S. J., Campbell, R. J., Donellan, S., & McHugh, M. P. (2002). The effectiveness of a preseason exercise program to prevent adductor muscle strains in professional ice hockey players. *The American journal of sports medicine*, 30(5), 680-683.
45. Vigne, G., Gaudino, C., Rogowski, I., Alloatti, G., & Hautier, C. (2010). Activity profile in elite Italian soccer team. *International Journal of Sports Medicine*, 31(5), 304-310.
46. Waldén, M., Hägglund, M., & Ekstrand, J. (2015). The epidemiology of groin injury in senior football: a systematic review of prospective studies. *British journal of sports medicine*, 49(12), 792-797.
47. Werner, J., Hägglund, M., Ekstrand, J., & Waldén, M. (2019). Hip and groin time-loss injuries decreased slightly but injury burden remained constant in men's professional football: the 15-year prospective UEFA Elite Club Injury Study. *British journal of sports medicine*, 53(9), 539-546.