

Prevenција i rehabilitacija rupture Ahilove tetive u nogometu i rukometu

Rogulj, Kristina

Undergraduate thesis / Završni rad

2024

Degree Grantor / Ustanova koja je dodijelila akademski / stručni stupanj: **University of Split, Faculty of Kinesiology / Sveučilište u Splitu, Kineziološki fakultet**

Permanent link / Trajna poveznica: <https://um.nsk.hr/um:nbn:hr:221:628291>

Rights / Prava: [In copyright](#) / [Zaštićeno autorskim pravom.](#)

Download date / Datum preuzimanja: **2025-01-13**



Repository / Repozitorij:

[Repository of Faculty of Kinesiology, University of Split](#)



SVEUČILIŠTE U SPLITU
KINEZIOLOŠKI FAKULTET
SVEUČILIŠNI PRIJEDIPLOMSKI STUDIJ KINEZIOLOGIJE

Kristina Rogulj

**PREVENCIJA I REHABILITACIJA RUPTURE
AHILOVE TETIVE U NOGOMETU I RUKOMETU**

Završni rad

Split, 2024.

SVEUČILIŠTE U SPLITU
KINEZIOLOŠKI FAKULTET
SVEUČILIŠNI PRIJEDIPLOMSKI STUDIJ KINEZIOLOGIJE

**PREVENCIJA I REHABILITACIJA RUPTURE
AHILOVE TETIVE U NOGOMETU I RUKOMETU**

(ZAVRŠNI RAD)

Studentica:

Kristina Rogulj

Mentor:

doc. dr.sc. Šime Veršić

Split, 2024.

SADRŽAJ:

SAŽETAK	1
ABSTRACT	2
1. UVOD	3
2. AHILOVA TETIVA	4
2.1. ANATOMIJA AHILOVE TETIVE	4
2.2. HISTOLOŠKA GRAĐA AHILOVE TETIVE:	5
2.3. VASKULARIZACIJA TE INERVACIJA AHILOVE TETIVE:	6
2.4. BIOMEHANIČKA SVOJSTVA AHILOVE TETIVE:	7
3. OZLJEDE AHILOVE TETIVE	9
3.1. TENDINITIS AHILOVE TETIVE:	9
3.2. TENDINOPATIJA AHILOVE TETIVE:	10
3.3. RUPTURA AHILOVE TETIVE:	11
4. OZLJEDE U NOGOMETU	13
4.1. RIZIČNI ČIMBENICI OZLJEĐIVANJA U NOGOMETU:	14
4.2. RUPTURA AHILOVE TETIVE U NOGOMETU:	14
5. OZLJEDE U RUKOMETU	15
5.1. RIZIČNI ČIMBENICI OZLJEDA U RUKOMETU:	15
5.2. RUPTURA AHILOVE TETIVE U RUKOMETU:	16
6. DIJAGNOSTIKA	17
6.1. KLINIČKA DIJAGNOSTIKA:	17
6.1.1. O'Brienov test:	17
6.1.2. Thompsonov test:	18
6.1.3. Matlesov test:	19
6.2. RADIOLOŠKA DIJAGNOSTIKA	19
6.2.1. Ultrazvuk:	20
6.2.2. Magnetna rezonanca (MRI):	21
7. LIJEČENJE RUPTURE AHILOVE TETIVE	22
7.1. OPERATIVNA METODA LIJEČENJA:	22
7.2. KONZERVATIVNA METODA LIJEČENJA:	23
8. REHABILITACIJA RUPTURE AHILOVE TETIVE	25
8.1. AKUTNA FAZA REHABILITACIJE:	25
8.2. REGENERATIVNA FAZA REHABILITACIJE:	28
8.3. FUNKCIONALNA FAZA REHABILITACIJE:	32
9. PREVENCIJA RUPTURE AHILOVE TETIVE	40
10. ZAKLJUČAK	48
11. LITERATURA	49

SAŽETAK

Nogomet i rukomet kao popularni timski sportovi zahtjevaju velike tjelesne napore sportaša koji često dovode do raznih sportskih ozljeda. Sve veći zahtjevi, ciljevi i teži trenažni procesi dovode u rizik sportaše, ali i rekreativce koji se redovito bave nekom vrst aktivnosti za razne upale, rupturu, istegnuća te uganuća. Najčešće ozljede koje se javljaju u sportovima kao što su rukomet i nogomet su ozljede donjih ekstremiteta poput: ozljede koljena, mišića stražnje strane nadkoljenice, ozljede gležnja i tetiva. Uz razne ozljede koje su u sve većem porastu, jedna od njih je i ozljeda Ahilove tetive. Kao najjača i najdeblja tetiva u ljudskom tijelu podložna je raznim upalama, parcijanim i potpunim rupturama koje uzrokuje nakupljeni stres na tetivu. Jaka bol, oteklina i osjećaj ukočenosti simptomi su koje osjeća ozlijeđena osoba u slučaju puknuća tetive. Nakon dijagnosticiranja ozljede i odluke o postupku liječenja slijedi rehabilitacija koja za svakog sportaša traje individualno. Svaka faza rehabilitacije ima svoje kriterijske uvjete za prijelaz u sljedeću fazu, a nakon same rehabilitacije i povratka sportaša na teren potrebno je provoditi vježbe koje su se koristile i u rehabilitaciji kako se ozljeda ne bi ponovila. Kako bi se smanjila mogućnost nastanka ozljede treneri trebaju omogućiti sportašima adekvatan plan i program prevencije s vježbama koje se fokusiraju na rizične skupine mišića i zglobova. Kvalitetan program prevencije se sastoji od zagrijavanja, propriocepcije, pliometrije, stabilnosti i mobilnosti koje se provode u uvodnim djelovima treninga u trajanju od ovisnosti trenutne potrebe sportaša.

Ključne riječi: *sportska ozljeda, Ahilova tetiva, rehabilitacija, prevencija*

ABSTRACT

Football and handball, as popular team sports, require great physical efforts from the athletes, which often lead to various sports injuries. Increasing demands, goals and more difficult training processes put athletes at risk, as well as recreationists who regularly engage in some kind of activity for various inflammations, ruptures, strains and sprains. The most common injuries that occur in sports such as handball and football are injuries to the lower extremities such as: knee injuries, hamstring muscle injuries, ankle and tendon injuries. In addition to various injuries that are on the rise, one of them is the Achilles tendon injury. As the strongest and thickest tendon in the human body, it is subject to various inflammations, partial and complete ruptures that cause accumulated stress on the tendon. Severe pain, swelling and a feeling of stiffness are the symptoms experienced by an injured person in the event of a tendon rupture. After diagnosing the injuries and deciding on the treatment procedure, rehabilitation takes place individually for each athlete. Each phase of rehabilitation has its criteria for transition to the next phase, and after the same rehabilitation and the athlete's return to the field, it is necessary to carry out exercises that were also used in rehabilitation so that the injury does not recur. In order to reduce the possibility of injuries, coaches should provide athletes with an adequate prevention plan and program with exercises that focus on at-risk groups of muscles and joints. A quality prevention program consists of warm-up, proprioception, plyometrics, stability and mobility, which is carried out in the introductory parts of the training, depending on the current needs of the athlete.

Keywords: *sports injury, Achilles tendon, rehabilitation, prevention*

1. UVOD

“*Citius, altius, fortius*” (“Brže, više, jače”), uzrečica je koja danas opisuje profesionalni sport unutar kojeg se od sportaša traži da je najbolji, jači svakim treningom te da prelazi svoje granice. Zbog takvih pogleda na sport i samog sportaša sve više imamo sportskih ozljeda koje utječu na sami povratak i performans sportaša. Neke od najčešćih ozljeda su: ozljede koljena, ramena, mišića stražnje strane natkoljenice, razne ozljede tetiva, a u sve većem porastu je ozljeda Ahilove tetive.

Ozljeda Ahilove tetive najčešća je ozljeda u sportovima brze promjene smjera kretanja, sprinteva, naglog zaustavljanja i ubrzavanja poput nogometa i rukometa. Nogomet i rukomet su timski sportovi koji su od velike popularnosti, a njihovi naponi u treninzima i utakmicama povećavaju rizik za nastanak ozljede Ahilove tetive.

Ahilova tetiva kao najjača tetiva u tijelu podložna je ozljedama, bile one tendinopadije, parcijalne rupture ili pak potpune rupture. Uzrok njezinim ozljedama je u raznim stresovima kojima je tetiva izložena. (Kangas i sur., 2003.) tvrde kako čak jedan od četiri sportaša tokom svoje karijere imaju problem s Ahilovom tetivom. Puknuće Ahilove tetive najčešće se događa kod muškaraca između trideset i pedeset godina tijekom rekreativnog igranja nogometa.

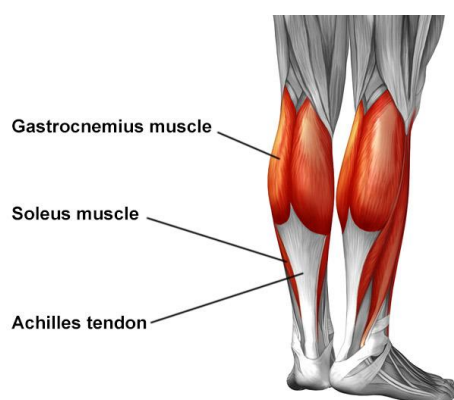
Svaka ozljeda bila ona ruptura Ahilove tetive kao što je tema rada ili bilo koja druga ozljeda, može biti spriječena pravovremenim preventivnim planom i programom od strane trenera i njegovih suradnika. Dobro isplaniran plan i program rada u skladu sa sportaševim potrebama i mogućnostima čuva sportaša od ozbiljnih ozljeda te samim time i produžuje njegovu sportsku karijeru.

2. AHILOVA TETIVA

Ahilova tetiva dobila je naziv po grčkom heroju Ahilu koji je u grčkoj mitologiji bio ranjen u petu, a njegova ozljeda je najvjerojatnije bila opis ozljede Ahilove tetive. Ahilova tetiva je najjača te ujedno i najdeblja tetiva u ljudskom tijelu. Njena širina može biti od 0.4 do 0.5 cm, a duljina varira od 11 cm pa do 26 cm, dok je prosječne duljine 15 cm. Unutar daljnjih poglavlja opisać će se sama anatomska građa Ahilove tetive kao ujedno i njena biomehanička svojstva, vaskularizacija te histološka građa.

2.1. ANATOMIJA AHILOVE TETIVE

Ahilova tetiva (lat. *tendo calcaneus*) pronalazi se na stražnjoj strani podkoljenice te je njeno polazište s distalnog kraja troglavog mišića lista (lat. *m. triceps surae*) kojeg tvore dva mišića, trbušasti mišić lista (lat. *m. gastrocnemius*) te listoliki mišić (lat. *m. soleus*). Hvatište ove tetive je na petnoj kosti (lat. *calcaneus*). Kao što su druge tetive obavijene sinovijalnom ovojnicom Ahilova tetiva nije, već je ona obložena paratenonom koji joj omogućuje klizanje prilikom pokreta potkoljenice i stopala. Paratenon je vlaknasto gusti sloj s malo elastičnih vlakana koji je neprekidan esencijalnom fascijom, inerviran te vaskulariziran.

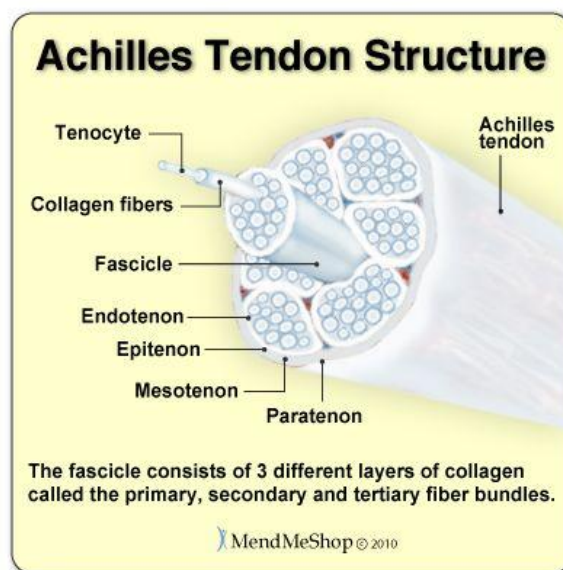


Slika 1. - anatomski prikaz mišića i Ahilove tetive

(Izvor: https://www.hss.edu/condition-list_achilles-tendon.asp)

2.2. HISTOLOŠKA GRAĐA AHILOVE TETIVE:

Tetive (lat. *tendo*) povezuju mišić sa kosti, a građene su od vlakana kolagena koji ujedno tetivi daje bijelu boju. Postoje dva tipa tetiva: plosnate i okrugle. Plosnate tetive su široke i tanke te se mogu pronaći na ravnim mišićima, a one se još nazivaju i aponeuroze dok su okrugle tetive deblje, a u njih spada i Ahilova tetiva. Sastavljene su od vezivnog tkiva, koji uključuje izvanstanični matriks, građen od kolagena i stanica zvanih tenociti (Waggett i sur., 1998.). Kolagen čini i do 80% suhe tvari kod zdravih tetiva, a proteine kolagena dijelimo prema karakteristikama i svojstvima (Winnicki i sur., 2020.). Tetiva je pretežno građena od kolagena tipa 1 (Magnuson i sur., 2010). Kolagen tetivi daje čvrstoću, no osim njega unutar same tetive nalazi se i mali postotak elastičnih vlakana (1 – 2 %) koji doprinose elasticitetu tetive i stanice tenociti (specijalizirani fibrociti) i tenoblasti koji sačinjavaju 90 - 95% staničnog dijela tetive. Preostalih pet do deset posto tvore glatke mišićne stanice, kondrociti, vaskularne stanice i sinovijalne stanice.

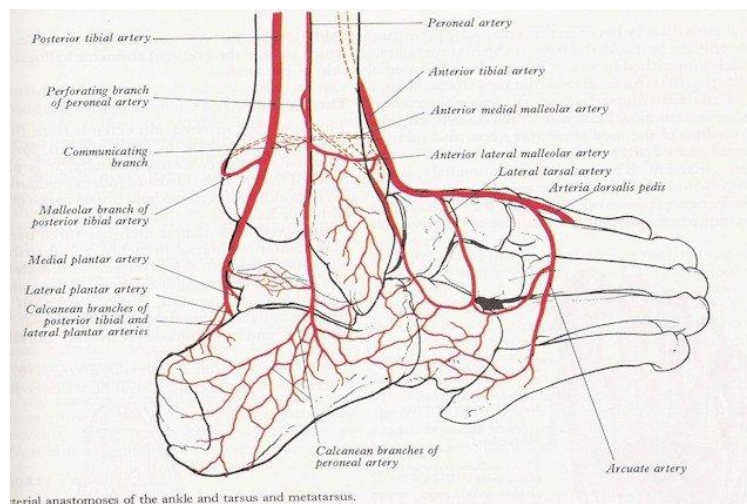


Slika 2. Histološka građa Ahilove tetive

(Izvor: <https://www.pinterest.com/pin/558446422525361950/>)

2.3. VASKULARIZACIJA TE INERVACIJA AHILOVE TETIVE:

Opskrba tetiva krvlju je od iznimne važnosti, no sama Ahilova tetiva je slabo prokrvljena, a pogotovo njen središnji, najdublji dio. Ahilova tetiva se opskrbljuje krvlju iz dva izvora: posteriorne tibijalne arterije te peronealne arterije, a tri su područja putem kojih arterije opskrbljuju Ahilovu tetivu. Proksimalni i distalni dio tetive opskrbljuje posteriorno tibijalne arterije dok se središnji dio opskrbljuje peronealnom arterijom. Samim time, ako je loša opskrba središnjeg dijela, tada osobe koje imaju takve predispozicije, postanu sklonije rupturi Ahilove tetive (Chen i sur., 2009.). Zbog loše opskrbe krvlju cijelom svojom dužinom oporak od ozljede je dugotrajan.



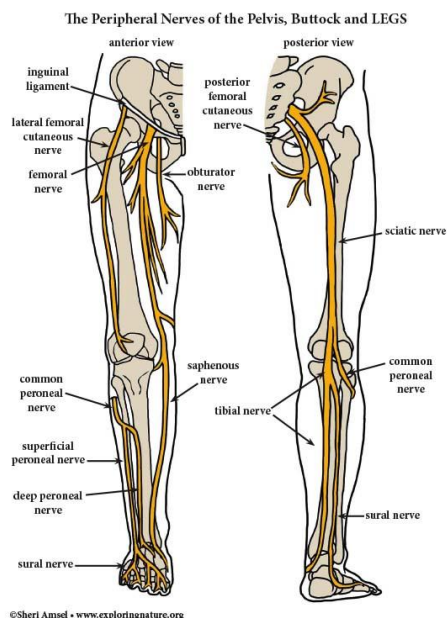
Slika 3. Prikaz posteriorne tibijalne arterije i peronealne arterije

(Izvor: <https://mavink.com/explore/Plantar-Artery-Anatomy>)

Ahilova tetiva najviše je inervirana suralnim živcem (lat. *n. suralis*), a manjim dijelom i preko tibijalnog živca (lat. *n. tibialis*) (Doral i suradnici, 2010). Doral i sur. (2010) definiraju da se na području tetivno-koštanog dijela pronalaze aferentna živčana vlakna koja se sastoje od sva 4 tipa receptora:

- tip I za mehanički pritisak,
- tip II za propriocepciju,

- tip III za senzornu propriocepciju,
- tip IV slobodni živčani završeci za bol.



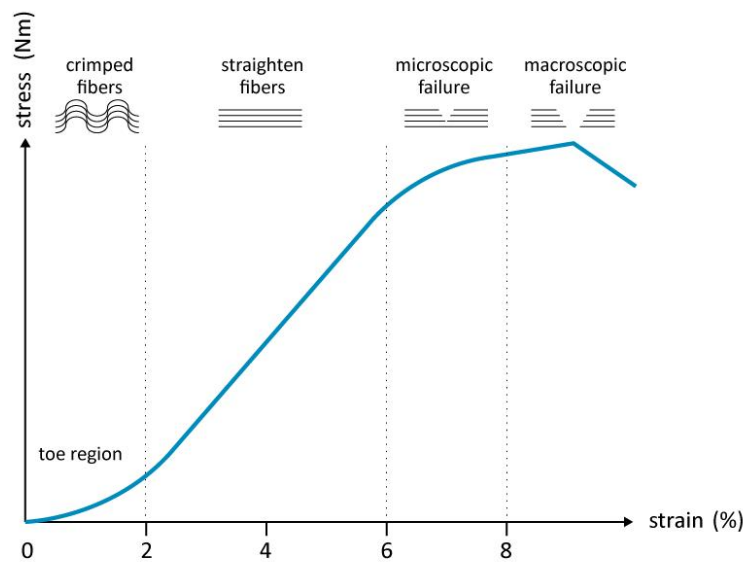
Slika 4. Prikaz inervacije Ahilove tetive

(Izvor: <https://mavink.com/post/E089C14E79A4FECED8AF588B5F9E77CE5AM5CF47F/leg-nerve-anatomy>)

2.4. BIOMEHANIČKA SVOJSTVA AHILOVE TETIVE:

Uloga tetive jest da prenese silu koju stvori mišić na kost. Tetive se rastežu do četiri posto što uzrokuje mikroskopska oštećenja, no prilikom istežanja od dva posto vlakna se potpuno istežu, ali tetiva ima mogućnost povratka na početnu dužinu nakon djelovanja sile. Prilikom istežanja od osam posto i/ili više, nastaju makroskopska oštećenja, odnosno rupture tetiva. Biomehanička svojstva tetive prikazujemo kroz plastičnost i elastičnost tetive. Elastičnost tetive je sposobnost vraćanja u prvobitan oblik netom nakon djelovanja vanjske sile. Ahilova tetiva zbog svoje dobre elastičnosti ima sposobnost dobrog prijenosa sila s mišića na kosti. Plastičnost je sposobnost tijela da zadrži određeni oblik koje je poprimilo djelovanjem vanjske sile. Prilikom djelovanja vanjskih sila, Ahilova tetiva se ponaša kao elastično tijelo do određene jačine sila. Kada sile pređu određenu jačinu, Ahilova tetiva prikazuje svoje svojstvo plastičnosti. Na taj način tetiva može biti izdužena, a primjenom većih sila dolazi do puknuća

tetive (Magnaris i Narici, 2005). Kroz biomehantička promatranja Ahilove tetive trebamo promatrati i m. triceps surae. Troglavi mišić potkoljenice nam omogućuje stajanje, hodanje, skakanje, trčanje te druge aktivnosti. M. soleus je mišić u kojem prevladavaju sporo kontrahirajuća vlakna te je on stoga važan u ulozi posturalnog mišića. M.gastrocnemius je bogat brzo kontrahirajućim vlaknima pa je njegova uloga od iznimne važnosti prilikom sprinteva i skokova. Biomehantička svojstva tetive ovise o godinama i spolu. Starenjem, naše tetive postaju sve osjetljivije na sile koje djeluju na njih (Kauwe, 2017.), a tetive su otpornije kod muškaraca i mlađih osoba.

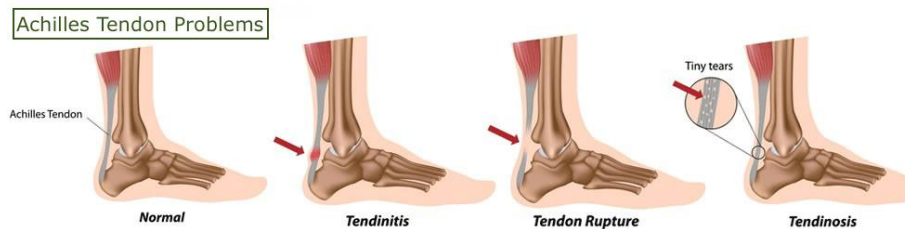


Slika 5. Prikaz krivulje istežanja i naprežanja

(Izvor: https://www.researchgate.net/figure/A-schematic-drawing-of-the-stress-strain-curve-for-the-Achilles-tendon-modified-from_fig4_262230849)

3. OZLJEDE AHILOVE TETIVE

Ahilova tetiva je struktura koja je prirodno čvrsta te do njenog pucanja dolazi kada na nju utječe neko snažno opterećenje. One se najčešće događaju u starijoj životnoj dobi jer se onda mijenja sama struktura tetive ili kod sportaša koji su svakodnevno izloženi različitim naporima, promjenama smjera, skokovima i sprintevima. Kroz sljedeća poglavlja opisati će se najčešće ozljede tetive, a to su: tendinitis, tendinopatija i ruptura Ahilove tetive.

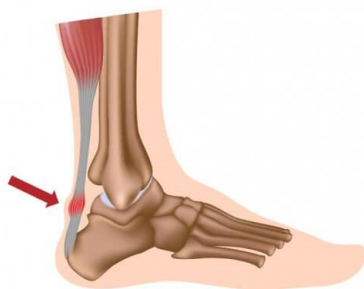


Slika 6. Prikaz 3 najčešće ozljede Ahilove tetive

(Izvor: <https://www.completepaincare.com/patient-education/conditions-treated/ankle-pain/>)

3.1. TENDINITIS AHILOVE TETIVE:

Tendinitis odnosno upala Ahilove tetive nastaje zbog niza raznih mikrotrauma do kojih dolazi zbog slabe prokrvljenosti tetive. Nastanak ovog upalnog procesa nije još u potpunosti istražen, ali postoje određeni faktori koji pospješuju nastanak tendinitisa. Tim faktorima pripadaju: nepravilna obuća, povećana fizička aktivnost, nepravilno izvođenje pokreta i nagao povratak u aktivnost nakon duže pauze. Tendinitis se može pojaviti kao akutni ili kronični oblik, a sama upala se manifestira najčešće dva do šest cm proksimalno od hvatišta tetive za calcaneus. Upala se prepoznaje po bolnosti i osjetljivosti u području tetive. Ako je upala blaža ne zahtjeva potpuni prestanak s aktivnošću, već izbjegavati bolne podražaje, masirati, istezati mišić podkoljenice te stavljati hladne obloge.

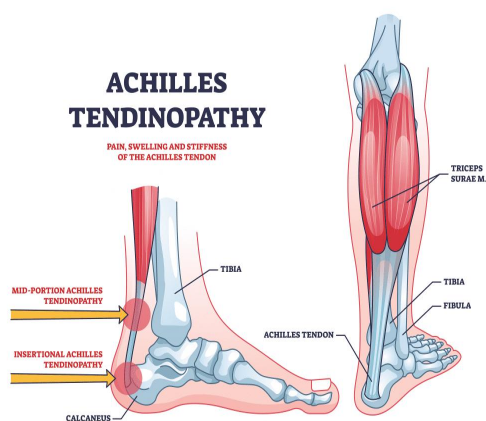


Slika 7. Mjesto upale Ahilove tetive

(Izvor: <https://lumbalis.net/2020/03/27/upala-ahilove-tetive/>)

3.2. TENDINOPATIJA AHILOVE TETIVE:

Tendinopatija je oteklina ili bolnost unutar ili oko tetive prilikom čega se javlja disfunkcija. Ovo stanje Ahilove tetive vežemo isto uz sindrom prenaprežanja zbog kojeg dolazi uoči niza mikrotrauma koje prethode rupturi tetive. Simptomi su slični kao i kod tendinitisa, ali tendinopatiju dijelimo na dva tipa, a to su: insercijska te neinsercijska. Razlika je u mjestu nastanka oštećenja (Jakelić, 2018).

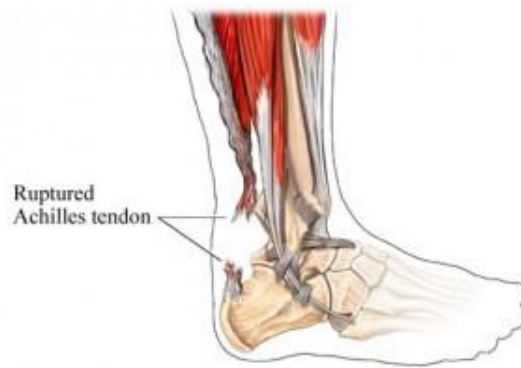

Slika 8. Prikaz mjesta tendinopatije

(Izvor: <https://www.estautbergmd.com/blog/what-is-achilles-tendonitis-and-why-does-it-hurt>)

3.3. RUPTURA AHILOVE TETIVE:

Faktori rizika koji utječu na rupturu Ahilove tetive se dijele na unutarnje (intrinzične) te vanjske faktore (ekstrinzične). Pod unutrašnje faktore spadaju: masa, dob, visina, spol, fleksibilnost, snaga te predhodne ozljede dok pod vanjske faktore ubrajamo: prenaprezanje, pogreške u planiranju i programiranju treninga, prehrana i pušenje. Ruptura Ahilove tetive je ozljeda koja je sve više u porastu zbog toga što se sve više ljudi bavi sportskim aktivnostima, bile one rekreativne ili natjecateljski sport te se između 1986. godine i 1994. godine povećao broj ruptura s dva na dvanaest ruptura na 100 tisuća stanovnika, navodi Hess (2010). Isto tako Hess (2010) navodi da uzrok oštećenja Ahilove tetive mogu biti tendinoza i tendinitis. Istraživanje koje je proveo Cramer i suradnici (2020) na uzorku od 3059 pacijenata prikazuje kako se većina ozljeđenih pacijenata ozlijedila baveći sportom i to 30% nogomet, 14% rukomet, 21% badminton, 12% drugi sportovi te 21% druge aktivnosti. Hess (2010) navodi 3 mehanizma ozljede (rupture) Ahilove tetive. 53% odgurivanjem stopala od podlogu na ravnom koljenu, 17% iznenadna dorzofleksija gležnja tokom ekscentričnog opterećenja noge, 10% prilikom nasilne dorzofleksije pri padu s većih visina te 20% ostali mehanizmi nastanka ozljede. Ruptura odnosno puknuće Ahilove tetive je zadnji stadij sindroma prenaprezanja. Ona nastaje naglo, bez bolova, smetnji ili znakova upozorenja na području gdje dođe do puknuća. Ruptura je najčešća kod sportaša, a osobito skakača i trkača. Iako su sportaši najrizičnija skupina za nastanak ovakve ozljede, naravno postoje i drugi faktori rizika poput padova s visine ili nezgodni padovi koji mogu rezultirati rupturi tetive. Povećanje tjelesne aktivnosti nakon duže pauze, tvrde podloge, loše zagrijavanje, spuštenu stopala, slabi mišići potkoljenice te neprimjerena obuća su isto tako razlozi koji dovode do oštećenja tetive pa i same njene rupture. Prilikom ozljede Ahilove tetive javlja se oštra bol te zvuk pucanja radi njene građe, a pacijenti s rupturom tetive većinski ne mogu izvesti pokret plantarne fleksije stopala. Područje kod kojeg najčešće dolazi do rupture je na hvatištu tetive s petnom kosti zbog slabe prokrvljenosti tog područja. Samo puknuće Ahilove tetive se dijeli na potpunu i parcijalnu rupturu, a dijagnostički postupci poput ultrazvuka i magnetske rezonance pomažu prilikom utvrđivanja i razlikovanja parcijalne od potpune rupture Ahilove tetive.



Slika 9. Prikaz rupture Ahilove tetive

(Izvor:<https://www.orthopaedicsurgeon.com.sg/patients-education/foot/achilles-tendon-rupture/>)

4. OZLJEDE U NOGOMETU

Nogomet je ekipni sport u kojem dvije momčadi od 11 igrača za cilj imaju postići više pogodaka od protivničke momčadi. Kao najpopularniji sport u svijetu pretpostavka je da se danas nogometom aktivno bavi više od 250 mil. ljudi uz godišnje povećanje igrača. Samim porastom broja igrača tako i raste broj ozljeda u nogometu što je potaklo broj znanstvenih istraživanja u sportu. Početkom 90-ih godina prošlog stoljeća FIFA (*Federation Internationale de Football Association*) je primjetila povezanost sporta i medicine te je 1994. godine osnovala F-March centar (*FIFAMedical assessment and Research Center*) unutar kojeg se istražuju etiologije te epidemiologije ozljeda, rizični čimbenici, kasne posljedice te prevencije ozljeda. Istraživanje koje je proveo Hägglund i suradnici (2013) s ciljem da se istraži kako težina i broj ozljeda utječu na plasman momčadi na kraju natjecateljske sezone, utječu li one na europski koeficijent kluba te koliko su povezane s prosjekom osvojenih bodova na utakmicama. Autori su zaključili kako ozljede tijekom sezone mogu imati utjecaj na izvedbu te samim time i plasman momčadi na kraj sezone. Autori točan razlog nisu dokazali, ali su pretpostavljali da je srž problema u tome što trener ima mogućnost odabira najboljih igrača i da sama ozljeda tijekom utakmice može psihološki negativno utjecati na ozlijeđenog igrača, ali i na cijelu momčad. Trener zajedno s pomoćnicima treba izraditi kvalitetan plan i program treninga unutar kojeg se kontrolira opterećenje sportaša, ali se ujedno i razvijaju sposobnosti koje su od značaja za sportsku karijeru. U kvalitetnom planu i programu se pronalazi značajan preventivni program od nastanka ozljeda. Najčešće ozljede u nogometu su ozljede donjih ekstremiteta i to tetiva i mišića. Dvije su vrste ozljeda koje se dogode za vrijeme utakmice ili samog treninga: akutne ozljede te kronične ozljede. Akutna ozljeda nastaje pod utjecajem kratkog djelovanja sile. Sportaš se sjeća kako je došlo do te ozljede, a one se mogu podijeliti na: kontuzije (lat. *contusio*), prijelome (lat. *fractura*), istegnuća (lat. *dystensio*), puknuća (lat. *ruptura*), napuknuća (lat. *ruptura partialis*), uganuća (lat. *dystorsio*), iščašenja (lat. *luxatio*), razderotine (lat. *vulnea lacarocontusa*) i ogrebotine (lat. *excoriationes*). Kronična ozljeda nastaje kao rezultat ponovljenih mikrotrauma. Sportaš se ne sjeća kada se dogodila. U ove ozljede spadaju i sindromi prenaprezanja kao što su: skakačko koljeno, teniski lakat, trkačko koljeno, sindrom prenaprezanja Ahilove tetive i drugi. Nakon ozljede pitanje na koje je najteže odgovoriti jest vrijeme povratka na teren. Vrijeme povratka na teren ne ovisi samo o ozljedi, već ono ovisi i o vrsti liječenja, načinu liječenja te o samom igraču.

4.1. RIZIČNI ČIMBENICI OZLJEĐIVANJA U NOGOMETU:

Čimbenici koji dovode do ozljeđivanja u nogometu se dijele na unutarnje i vanjske. Unutarnji čimbenici su od strane sportaša, a u njih spadaju: individualne biološke karakteristike, psihološke i fizičke karakteristike, prijašnje ozljede te njihovo liječenje. Vanjski čimbenici su od strane okoline, a pod njih spadaju: kvaliteta terena, klimatski čimbenici, oprema i slično. Dvorak i suradnici (2000.) su uz već poznate rizične čimbenike otkrili još 17 rizičnih čimbenika za ozljedu u nogometu, a nek od njih su: nedavna promjena kluba, pušenje, pijenje alkohola, životni stres, bolovi u zglobovima, postotak potkožnog masnog tkiva, nošenje bandaže prilikom liječenja akutne ozljede, loša regeneracija nakon napora, brzina reakcije i druge.

4.2. RUPTURA AHILOVE TETIVE U NOGOMETU:

Kao što je već spomenuto, puknuće Ahilove tetive je posljednjeg desetljeća u sve većem porastu u industrijskim zemljama. Ova ozljeda je najviše povezana sa sportskim aktivnostima poput nogometa, a različiti autori ju u različitim postocima prepisuju sportskoj aktivnosti. (Schobauer, 1986.) u svojem istraživanju govori da 75% ruptura tetive je povezano sa sportskim aktivnostima dok autori (Plecko i Passl, 1991.) tvrde da je postotak povezanosti 60%. U nogometu najčešći mehanizam nastanka rupture Ahilove tetive je u propulzivnoj fazi tijekom podizanja pete i odgurivanja od tla, a (Kos i sur., 2017.) tvrde da čak 53% ozljeda puknuća Ahilove tetive se može prepisati ovakvom načinu mehanizma ozljede. Drugi način mehanizma ozljede može biti prilikom doskoka ili pada kada sportaš iz položaja plantarne fleksije naglo dođe u položaj dorzalne fleksije. Kos i suradnici (2017) u svom dijelu tvrde: "17% slučajeva se radi o nagloj dorzalnoj fleksiji gležnja prilikom jakog ekscentričnog opterećivanja noge te se u 10% slučajeva radi o "nasilnoj" dorzifleksiji koja se obično događa prilikom pada sa većih visina. U preostalih 20% do ozljeda dolazi zbog raznih, manje zastupljenih mehanizama. Sila koja se razvija prilikom ovakvih mehanizama može doseći vrijednosti 6 do 12 puta većeg opterećenja od težine tijela" (str. 10). Ruptura tetive nastaje u području njene manje opskrbe krvlju odnosno sama sredina tetive.

5. OZLJEDE U RUKOMETU

Rukomet je ekipni dvoranski sport s loptom u kojem se natječu dvije ekipe po sedam igrača na svakoj strani dvorane. Za vrijeme igre, igrači se slobodno kreću po terenu osim u području vratarskog prostora gdje se slobodno kreće samo vratar. Danas rukomet zahtjeva veliku fizičku spremnost od igrača. Na njihovu spremnost utječu igračeva tjelesna masa, snaga te brzina. Tijekom trajanja utakmice od 60 minuta, igrač izmjenjuje faze sprinteva, skokova, doskoka te brzih promjena smjera kretanja što sve rezultira riziku za nastanka sportske ozljede. Iako većina ozljeda, akutnog tipa nastaje tijekom igre, veliki broj ozljeda isto tako nastaje zbog pretreniranosti, teških treninga te velikog broja utakmica što rezultira nakupljanju umora, a samim time i veći rizik na nastanak ozljede. (Seil i suradnici, 1998) proučili su odnos učestalosti ozljeda na samom treningu u odnosu na utakmice. Zaključak do kojeg su došli je taj da je rizik za nastanak ozljede na utakmici mnogo veći. Tijekom utakmice učestalost je bila 14.3 na tisuću sati utakmice, dok je na treninzima bila 0.6 na tisuću sati obuke. Ozljede donjih ekstremiteta su zastupljenije od gornjih ekstremiteta. 54% ozljeda je donjih ekstremiteta dok je 37% ozljeda gornjih ekstremiteta. Ozljeda koljena se pokazala kao najčešća, a onda gležanj, tetive, prsti pa ramena. Kako rukometne utakmice, turniri i treninzi teže maksimalnom naporu, efikasnosti i na kraju samoj uspješnosti potrebno se posvetiti dijelovima rukometne igre i treninga te najzastupljenijim ligamentima koji su u funkciji tokom određenih pokreta. Kvalitetan plan i program prevencije tokom treninga smanjuje rizik za nastanak ozljeda na utakmicama.

5.1. RIZIČNI ČIMBENICI OZLJEDA U RUKOMETU:

Kao i u nogometu tako i u rukometu rizične čimbenike dijelimo na unutarnje i vanjske. Unutrašnji čimbenici kao i u nogometu odnose se na samog sportaša: individualne i biološke karakteristike, psihološke i fizičke karakteristike, umor, motivacija, slaba fleksibilnost mišića, slabi i zategnuti mišići potkoljenice, slab raspon pokreta, prijašnje ozljede te njihovo liječenje. Vanjski čimbenici poput terena, obuće, krivi doskok, nepravilno izvođenje pokreta, trčanje na tvrdim ili neravnim površinama, nedovoljno vremena za oporavak između aktivnosti te intenzitet treninga.

5.2. RUPTURA AHILOVE TETIVE U RUKOMETU:

Ozljeda Ahilove tetive u rukometu kao i nogometu je rezultat ponovljenog stresa kroz duži period na tetivu. Rukomet je sport koji zahtjeva velike napore od sportaša, uključuje napore s visokim intenzitetom te kratkim pauzama za odmor. Igrači brzo mijenjaju smjer kretanja, stalno doskaču, ubrzavaju i usporavaju, a sve to povećava rizik od ozljede tetive. Mehanizam nastanka rupture tetive se može dogoditi pri kretanjama kao što je odgurivanje stopala od tvrdu podlogu ili tla uz istodobnu ekstenziju koljena. U rukometu se češće ozljeda Ahilove tetive događa tijekom sprinteva kada je težina tijela na prednjem dijelu stopala, a m. tricipes surae se kontrahira prenoseći napetost na Ahilovu tetivu koja posljedično prolazi kroz pasivno istežanje zbog istodobne ekstenzije koljena tijekom trčanja. Tijekom rukometne igre puknuće tetive može nastati tijekom pada tijela put naprijed dok je stopalo fiksirano za tlo. Uzrok može biti i prisilna dorzalna fleksija stopala koja je tipična trauma za nastanak ozljede nakon dodira lopte iza skoka.

6. DIJAGNOSTIKA

Dijagnostika je postupak definiranja patoloških stanja na temelju simptoma ili znakova bolesti. Dijagnostiku dijelimo na kliničku te radiološku dijagnostiku. Pod kliničkom dijagnostikom nam spadaju različiti testovi putem kojih se otkriva patološko stanje, a unutar radiološke dijagnostike svrstavamo ultrazvuk te magnetnu rezonancu.

6.1. KLINIČKA DIJAGNOSTIKA:

Prilikom puknuća Ahilove tetive klinička dijagnoza nije jednostavan zato što iako je ozljeda velika postoje situacije kada je osoba/sportaš u mogućnosti da izvede pokret plantarne fleksije ili da stoji na prstima stopala na kojem se dogodila ozljeda tetive. Ozljeđena osoba može stati na prste ozlijeđene noge ili izvesti plantarnu fleksiju ako su joj mišići koji se nalaze oko tetive dovoljno jaki da i samostalno mogu izvesti pokret. Nakon puknuća tetive ne treba se pojaviti oteklina na mjestu puknuća što otežava samu dijagnozu. Testovi koji se koriste u dijagnostici su: O'Brienov test, Thomsonov test i Maltesov test.

6.1.1. O'Brienov test:

O'Brienov test je test koji se ne koristi često zbog jake boli koju izaziva kod pacijenata te zbog primjene anestezije. Ovaj test je prvi opisao doktor Tom O'Brien, a test se izvodi s iglom. Test se provodi tako što se igla postavi pod pravim kutom u odnosu na središnju liniju medijalno, 10cm proksimalno od gornjeg dijela calcaneusa kako bi vrh igle ušao u tetivu. Stopalo pasivno izmjenjuje pokrete plantarne i dorzalne fleksije. Dva su moguća odgovora na ovaj test. Prvo, ako tijekom izmjene dorzalne i plantarne fleksije igla ide u suprotan smjer od pokreta, tada nije došlo do puknuća tetive. Drugo, ukoliko se igla ne pomiče tada je došlo do puknuća tetive. Osjetljivost ovog testa je 80%.

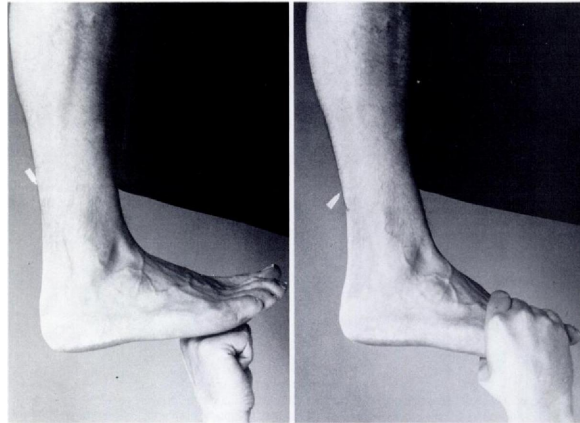


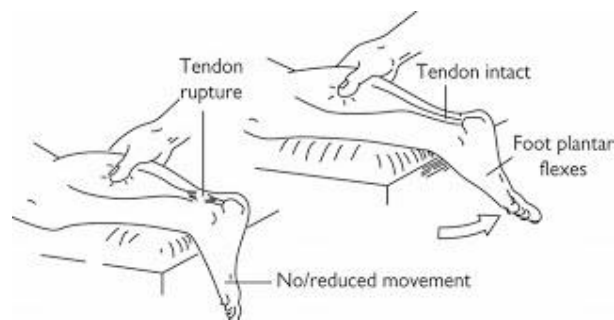
Fig. 2-A
Fig. 2-A: Swiveling of the needle on passive dorsiflexion of the foot.

Slika 10. Prikaz izvedbe O'Brienovog testa

(Izvor: <https://artpictures.club/autumn-2023.html>)

6.1.2. Thompsonov test:

Thompsonov test je glavni test koji se koristi u dijagnostici puknuća Ahilove tetive, a prvi su ga opisali Franklin Adin Simmons i T. Campbell Thompson. Test se provodi tako da pacijent leži u proniranom položaju, a stopala istovremeno vise na rubu stola. Koljena mogu biti, ali i ne moraju flektirana do 90 stupnjeva. Liječnik/terapeut pritišće mišiće potkoljenice što rezultira s dva odgovora u ovom testu. Prvi: ako osoba izvede pokret plantarne fleksije vrlo vjerojatno nema puknuća tetive. Drugi odgovor ukoliko ne dođe do pokreta, upućuje nas na puknuće tetive. Prilikom ovog testa potrebno je obratiti pozornost i na lažno negativan test. Osobe s ukočenim gležnjom zbog artritisa ili osobe s neurološkim problemima s mišićima mogu dati krive rezultate na ovom testu.

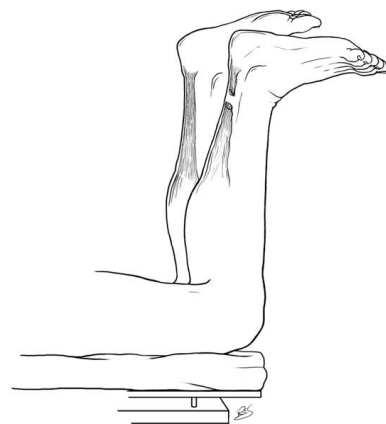


Slika 11. Thompsonov test

(Izvor: <https://heelpain.weebly.com/achilles-tendon-rupture.html>)

6.1.3. Matlesov test:

Matlesov test je test koji je po prvi put opisan 1975. godine. Test se izvodi na način da pacijent leži u proniranom položaju sa aktivno savijenim koljenima do devedeset stupnjeva. U ovom položaju pratimo odnos stopala i gležnja. Na strani na kojoj sumnjamo da je došlo do puknuća tetive tu nam stopalo ide prema dorzalnoj fleksiji ili je u neutralnom položaju. Ona strana gdje nije oštećena tetiva, stopalo bi trebalo biti u laganoj plantarnoj fleksiji.



Matles test. Flexion of knee covers the leg with an A.

Slika 12. Matlesov test

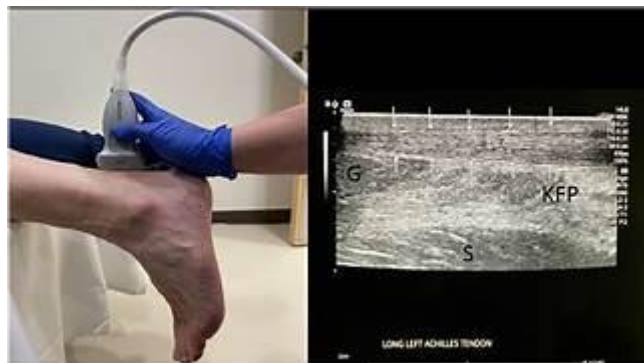(Izvor: <https://www.semanticscholar.org/paper/Chronic-Achilles-tendon-ruptures.-Padanilam/3e6e3173e5f08cc9fbb2de6f3443e6b133239f99/figure/2m>)

6.2. RADIOLOŠKA DIJAGNOSTIKA

Radiološka dijagnostika je korak u dijagnostici i praćenju te liječenju osobe s ozljedom. Ona se primjenjuje nakon kliničke dijagnostike te nam prikazuje jasniju sliku o uvidu u stanje Ahilove tetive. U radiološku dijagnostiku ubrajamo ultrazvuk te magnetnu rezonancu. To su precizniji postupci dijagnostike rupture, a osjetljivi su i na dijagnostiku tendiopatije. Prilikom ove dijagnostike Ahilovu tetive treba skenirati od miotendinoznog spoja do područja hvata na petnu kost uz skeniranje longitudinalne i transverzalne ravnine. Debljina se mjeri na poprečnim snimkama, a o samoj radiološkoj dijagnostici ovisi hoće li liječenje biti neoperativno ili operativno.

6.2.1. Ultrazvuk:

Dijagnosticiranje ultrazvukom tetive treba biti kroz longitudinalnu i transtverzalnu ravninu. Smjer dijagnosticiranja je superiorno do inferiornog položaja te medijalno do lateralnog položaja Ahilove tetive. Zdrava tetiva ima vlakna koja fibrilarno izgledaju linearno dok kod tetive s puknućem ona izgledaju zadebljano i iskrivljeno, a uz takav izgled vlakna može se još vidjeti i potpuni prekid tetive. Znak koji još može aludirati na puknuće tetive je pojava hiopoehogenog područja na tetivi. Ta područja su tamnija od okolnog područja. Ukoliko tehničar nije siguran u kakvom je stanju tetiva, aktivno ili pasivno se može raditi dorzalna fleksija, te će se na taj način lakše uočiti rupturu (Zhao i sur., 1985.). Dijagnostika ultrazvukom je jeftina, sigurna, neinvazivna metoda i bolja u dijagnosticiranju potpune rupture tetive te je u odnosu na MRI pristupačnija metoda. Negativna strana ultrazvuka je ta što je rezolucija slaba te kod osoba s većom mišićnom masom ili pretilih osoba frekventni valovi teže dopru do tetive.

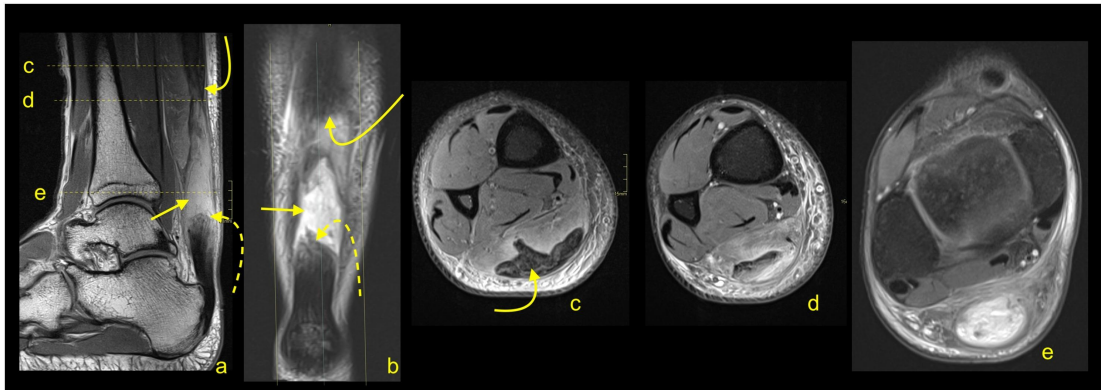


Slika 13. Ultrazvuk Ahilove tetive

(Izvor: <https://journals.sagepub.com/doi/10.1177/87564793221079779>)

6.2.2. Magnetna rezonanca (MRI):

Magnetna rezonanca je dijagnostička metoda koja daje bolju sliku radi jačeg magnetnog polja te širu sliku ozlijeđenog područja od ultrazvuka. MRI je metoda koja je kvalitetnija za snimanje parcijalne rupture Ahilove tetive od potpune gdje se prednost pruža ultrazvuku.



Slika 14. MRI rupture Ahilove tetive

(Izvor: [https://www.ejrope.com/article/S2352-0477\(21\)00023-X/fulltext#secsect0045](https://www.ejrope.com/article/S2352-0477(21)00023-X/fulltext#secsect0045))

7. LIJEČENJE RUPTURE AHILOVE TETIVE

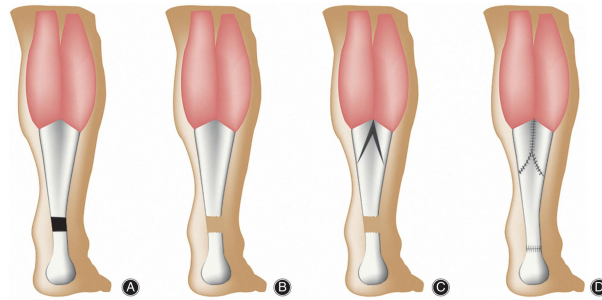
Metode liječenja puknuća tetive se dijele na operativne i konzervativne metode, a za njeno uspješno liječenje potrebno je prvobitno ustanoviti radi li se o akutnoj ili kroničnoj fazi. Zbog straha od ponovne rupture nakon konzervativnog tipa liječenja u prošlosti se više primjenjivao kirurški oblik liječenja. Khan i sur. (2002.) u istraživanju koje su proveli su došli do zaključka kako osobe podvrgnute konzervativnom liječenju su imale ponovno puknuće tetive (12,6%) u odnosu na osobe koje su operativno liječene (3,5%). Osobama starije životne dobi te rekreativcima i osobama koje se ne bave sportovima s velikim brojem sprinteva, skokova te promjena smjera kretanja se preporuča konzervativna metoda liječenja kako bi izbjegli moguće komplikacije. Konzervativnom metodom se primjenjuju protuupalni lijekovi, rehabilitacija te fizikalne terapije.

7.1. OPERATIVNA METODA LIJEČENJA:

Operativna metoda liječenja se danas sve manje primjenjuje. Kod vrhunskih sportaša ona se još primjenjuje zbog toga što se prije vraćaju trenažnom procesu nakon rehabilitacijskog plana. Pušači, dijabetičari, pretile osobe, osobe starije od 65 godina, osobe sedentarnog načina života su skupne pacijenata koje se prvo razmatraju prije odluke o kirurškom zahvatu tetive. Ruptura tetive se operativno može tretirati na 3 različita načina: otvoreni pristup, mini pristup te minimalni invazivni pristup. Otvoreni pristup kirurgu najbolje omogućava uvid u tetivu dok se minimalni invazivni pristup pokazao kao najbolji jer se prilikom ovog postupka zabilježila najniža stopa infekcija nakon operacije, ali nakon takvog pristupa operaciji potreban je duži period zaštite nakon operacije što neće utjecati ili odgoditi brzinu samog oporavka. Operacija se odvija po postupku gdje kirurg prvo ukloni djelove tetive koji su oštećeni, a potom spaja dva kraja tetive i šiva. Ukoliko je tetiva oštećena u tolikoj mjeri da se krajevi ne mogu spojiti, postoji nekoliko načina na koje kirurg može iskoristi tetive drugih mišića za spajanje dva kraja. Neke od metoda su: korištenje tetive m. flexor hallucis longus, V-Y metoda i Z metoda.

Prvom metodom se koristi tetiva mišića koji se nalazi po dužini stražnjeg dijela potkoljenice i unutrašnje strane stopala. Kirurg odvaja tetivu od nožnoga palca te ju učvrsti na calcaneus kako bi bila potpora Ahilovoj tetivi. Stopalo neće izgubiti funkciju zato što će mišići preuzeti ulogu tetive hallucis longusa.

Druga metoda se zove V-Y metoda kojom se produžuje m. gastrocnemius. Ovom tehnikom se napravi obrnuti V rez na aponeurozi, a onda se trakcijom na distalnom dijelu reparira tetiva Y tehnikom. Krajevi V reza trebaju biti 2 puta duža od samog defekta na tetivi kako bi se moglo šivati tetivu po obliku slova Y.



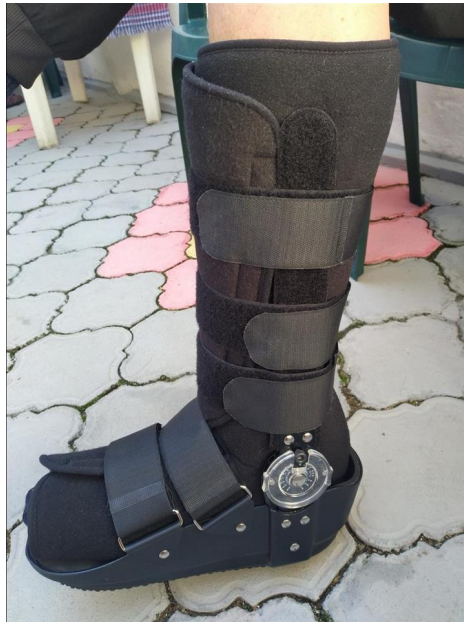Slika 15. V-Y metoda kirurškog zahvata

(Izvor: <https://onlinelibrary.wiley.com/doi/full/10.1111/os.12429>)

Treća metoda se zove Z metoda kojom kirurg napravi okomiti rez po sredini Ahilove tetive usputno pazeći na površinske dijelove. Kirurg rez nastavlja sve do potrebne duljine, a potom se rez nastavlja 90 stupnjeva lateralno da bi presjekao sredinu tetive. Prereže se i kontralateralni dio tetive, a potom se primjeni ekstenzija da se tetiva izduži nakon čega se šivaju slobodna dva kraja. Kod ove tehnike potrebno je paziti na prilagodbu napetosti tetive kako mišići oko nje ne bi postali insuficijenti.

7.2. KONZERVATIVNA METODA LIJEČENJA:

Dvije su glavne metode konzervativnog liječenja puknuća tetive. Prva metoda je imobilizacija gipsom dok je druga metoda “čizma” za hodanje. Prva metoda, odnosno imobilizacija gipsom traje 4 tjedna pa nakon nje slijedi nošenje “čizme” u trajanju od 4 tjedna. Zajedno s drugom metodom u koju spada nošenje “čizme” s klinovima spada i rana rehabilitacija u trajanju od 6 do 8 tjedana. Istraživanje koje je proveo Wallace (2004.) na 140 pacijenata, zaključeno je da 86% pacijenata korištenjem gipsa su imali pozitivne rezultate na liječenje ruptur tetive. No ipak se preferira više metoda “čizme” kako bi se smanjila plantarna fleksija te omogućio brži povratak sportskim i svakodnevnim aktivnostima.



Slika 16. Imobilizacija Ahilove tetive

(Izvor:<https://www.pazar3.mk/oglas/rabota-biznis/masini-inventar/medicinska-oprema/prodazba/krusevo/ortopedska-cizma/4014196>)

8. REHABILITACIJA RUPTURE AHILOVE TETIVE

Nakon liječenja rupture tetive, bilo ono operativnim putem ili konzervativnim, pacijent podliježe rehabilitacijskim protokolima. Sama rehabilitacija traje dugo bila ona u nogometu ili rukometu, a njene faze dijelimo na tri osnovne: akutna faza, regeneracijska faza i funkcionalna faza. Prve dvije faze rehabilitacije su jednake neovisno o sportu dok se zadnja, funkcionalna faza dijeli na sport specifične kretnje. Sani cilj rehabilitacije je vraćanje sportaša na teren, jačanje mišića stopala, potkoljenice te natkoljenice vraćanje samog opsega pokreta.

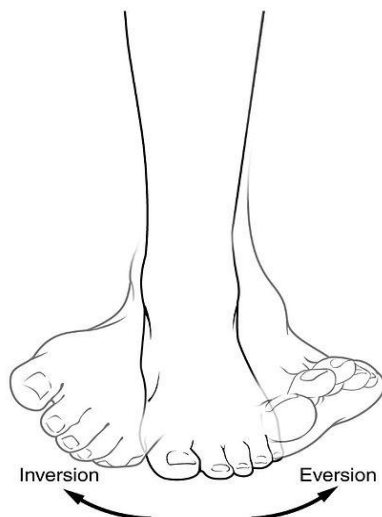8.1. AKUTNA FAZA REHABILITACIJE:

Akutna faza rehabilitacije traje 8-12 tjedana nakon operacije. Prva dva tjedna ove faze dominira fizioterapija s kojom je cilj smanjiti otok, bol i upalu. Noga se treba držati na povišenju što duže, hladiti oblozima i ledom te odmarati. Postepeno nakon prva dva tjedna akutne faze se povećava opseg pokreta. Vježbe koje se rade nakon dva tjedna su:

- vježbe jakosti ozlijeđenog područja
- vježbe jakosti ostatka tijela
- kardiorespiratorna izdržljivost, mobilnost i fleksibilnost

● VJEŽBE JAKOSTI OZLIJEĐENOG PODRUČJA

Nakon faze od dva tjedna unutar kojeg je noga odmarala te se držala na povišenju i hladila, postepeno se uvode vježbe jakosti ozlijeđenog područja. Prve vježbe koje se provode su izometrička aktivacija kroz dorzalnu fleksiju, inverziju i everziju stopala.



Slika 17. Prikaz invetzije i everzije stopala

(Izvor: https://en.m.wikipedia.org/wiki/File:Eversion_and_inversion.jpg)

Nakon određenog vremena ovi pokreti se rade zajedno s vanjskim opterećenjem poput elastičnih traka. Unutar petog tjedna ove faze oporavka izvode se pokreti podizanja na prste, ali u sjedećem položaju te u sedmom do osmom tjednu podizanje na prste se progresira u stojeći položaj (ako je sportaš u mogućnosti).



Slika 18. Podizanje na prste

- VJEŽBE JAKOSTI OSTATKA TIJELA

Vježbe jačanja ostatka tijela se odnose na jačanje mišića prednje i stražnje strane natkoljenice. Vježbe koje se rade su vježbe s vlastitom težinom poput čučnjeva, izdržaja uza zid te fleksija i ekstenzija u zglobu koljena pomoću elastičnih traka. Kompleksne vježbe se u ovoj fazi rehabilitacije uvode postepeno uz praćenje ozlijeđene tetive. Vježbe trupa i gornjeg dijela tijela se izvode u ovoj fazi na način da se osoba ne oslanja na ozlijeđenu nogu prilikom izvedbe pokreta. Za jačanje samog trupa u ovoj fazi primjenjuju se različiti klečeći i bočni izdržaji, a sam oslonac na ozlijeđenu nogu uvodi se postepeno prilikom izvedbi vježbi.



Slika 19. Fleksija koljena s elastičnom trakom

- KARDIORESPIRATORNA IZDRŽLJIVOST, MOBILNOST I FLEKSIBILNOST

Sportaš kako bi zadržao svoje funkcionalne sposobnosti na određenoj razini u ovoj fazi radi isto tako i na kardiovaskularnoj izdržljivosti te ujedno mobilnosti i fleksibilnosti. Svoju kardiovaskularnu izdržljivost održava putem laganog bicikliranja (ako nema boli i ako se procjeni da je u mogućnosti), laganog rehabilitacijskog plivanja ili vježbi u bazenu. Uz kardiovaskularnu izdržljivost u ovoj fazi se još posvećuje mobilnosti i fleksibilnosti. Za mobilnost zgloba rade se različita kruženja zglobova, a kruženja povrijeđenog zgloba se rade u okviru sportaševih mogućnosti. Na fleksibilnosti se radi sjedeći uz pomoć različitih

rekvizita kao npr. ručnika, a na samom kraju akutne faze rehabilitacije moguće je raditi i na fleksibilnosti u stojećem položaju, ali uz oprez.

Akutna faza rehabilitacije traje između 8 i 12 tjedna, a prelazak na sljedeću fazu ovisi o nekoliko kriterija: izvedba vježbi bez boli, mogućnost bilateralnog podizanja na prste, puni opseg pokreta te simetrično unilateralno stajanje na nozi. Kada se ispune ovi kriteriji prelazi se na sljedeću fazu, a to je regeneracijska faza rehabilitacije.

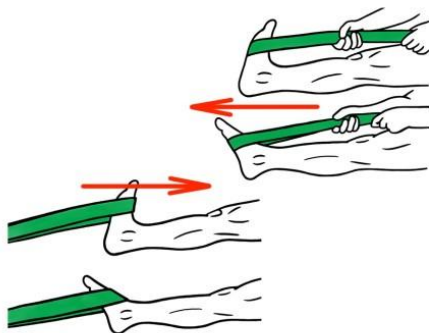
8.2. REGENERATIVNA FAZA REHABILITACIJE:

Regenerativna faza rehabilitacije traje između 10 i 24 tjedana nakon operacije. Unutar ove faze cilj je vratiti optimalnu mehaniku kretanja, a unutar ove faze pojačava se sportski trening, nastavlja se s jačanjem donjih ekstremiteta i sportaš započinje s laganim trčanjem uz postepeno povećavanje opterećenja. Vježbe kao i u akutnoj fazi dijelimo na:

- vježbe jakosti ozlijeđenog dijela tijela
- vježbe jakosti ostatka tijela
- kardiorespiratorna izdržljivost i ostali trenažni sadržaji

● VJEŽBE JAKOSTI OZLIJEĐENOG DIJELA TIJELA

Vježbe koje se rade su progresija vježbi iz akutne faze rehabilitacije. Odnosno radi se o progresiji od unilateralnog sjedećeg podizanja na prste kroz bilateralno podizanje na prste u stojećem položaju sve do unilateralnog stojećeg podizanja na prste. Rade se različite ekscentrične vježbe s elastičnim gumama te ekscentrične bilateralne stojeće vježbe.



Slika 20. Prikaz plantarne i dorzalne fleksije s opterećenjem

(Izvor: <https://prehabexercises.com/ankle-activation/>)



Slika 21. Unilateralno podizanje na prste

● VJEŽBE JAKOSTI OSTATKA TIJELA

Vježbe koje radimo u ovoj fazi za jakost ostatka tijela progresiraju s vanjskim opterećenjem, radi se na mišićnoj izdržljivosti te ujedno i na mišićnoj hipertrofiji i rade se izometričke vježbe. Uz ove vježbe rade se još i vježbe trupa poput različitih izdržaja (na podlakticama ili dlanovima te različite varijacije izdržaja) te vježbe gornjeg dijela tijela. Vježbe koje se primjenjuju u ovoj fazi su: mali most na balans lopti i bez nje, iskoraci s opterećenjem, jednoonožno mrtvo dizanje, jednoonožno spuštanje s klupice i slično.



Slika 22. Mali most na balans lopti



Slika 23. Jednonožno mrtvo dizanje



Slika 24. Iskoraci

- KARDIORESPIRATORNA IZDRŽLJIVOST I OSTALI TRENAŽNI SADRŽAJI

U regenerativnoj fazi se kardiovaskularna izdržljivost progresira u odnosu na akutnu fazu. Progresira se trčanje kroz diskontinuirane i intervalne metode treninga u mogućnostima sportaša. Uz trčanje u ovoj fazi se radi i na proprioceptiji (prepoznavanje položaja tijela u prostoru) isto tako uz progresiju. Vježbe koje se još rade su različite vježbe agilnosti, sama mehanika trčanja, balistika i pred kraj ove faze uključuju se i pliometrijske vježbe.

Regenerativna faza traje od 10 do 24 tjedana, a prelazak u završnu funkcionalnu fazu ovisi o određenim kriterijima. Kriteriji za prelazak u završnu fazu rehabilitacije su: izvođenje vježbi jakosti bez boli, smanjen mišićni disbalans između ekstremiteta, sport specifične vježbe se rade bez boli, trčanje bez boli te LSI (limb symmetry indeks) je veći od 85% kod skokova.

Kada su zadovoljeni ovi kriteriji, sportaš prelazi u završnu fazu rehabilitacije odnosno funkcionalnu fazu.

8.3. FUNKCIONALNA FAZA REHABILITACIJE:

Funkcionalna faza rehabilitacije nastupa nakon 24 tjedna od operacije te je ona završna faza rehabilitacije. Ova faza može potrajati i do šest mjeseci, ovisno o težini ozljede, karakteristikama sporta, sposobnostima i karakteristikama sportaša, a sam cilj faze je u potpunosti pripremiti sportaša za trenažni napor. Kao i u prethodne dvije faze i u ovoj fazi vježbe koje sportaš radi se dijele na:

- vježbe jakosti ozlijeđenog dijela tijela
- vježbe jakosti ostatka tijela
- kardiorespiratorna izdržljivost i ostali trenažni sadržaji
- sport specifične vježbe u nogometu
- sport specifične vježbe u rukometu

● VJEŽBE JAKOSTI OZLIJEĐENOG DIJELA TIJELA

U funkcionalnoj fazi sportaš bi trebao biti u mogućnosti raditi vježbe bez ograničenja, no svakako trebamo biti na oprezu te pratiti reakciju tijela. Ako primijetimo ili sportaš osjeti nelagodu ili bol potrebno se vratiti na fazu prije. Vježbe koje se rade za ozlijeđeni dio tijela su: unilateralno stojeće podizanje na prste s opterećenjem, ekscentrične kontrakcije, jednonožno stajanje na bosu lopti, pulsiranje na prstima, niski skip, bočni skip, jednonožni čučanj s opterećenjem.



Slika 25. Jednonožno podizanje na prste s opterećenjem



Slika 26. Jednonožno stajanje na bosu lopti

(Izvor:<https://www.robotec.com.uy/siden.asp?iid=247997470&cid=157>)

● VJEŽBE JAKOSTI OSTATKA TIJELA

Vježbe se rade bez ograničenja. Nastavlja se raditi na jakosti donjih ekstremiteta, radi se na maksimalnoj jakosti te je fokus na unilateralnoj progresiji s vanjskim opterećenjem. I u funkcionalnoj fazi rehabilitacije se još uvijek radi na jakosti trupa kroz razne dinamičke i statičke vježbe s opterećenjem, a jakost gornjih ekstremiteta se vježba kao i u prethodne dvije faze. U ovoj fazi se još primjenjuju i funkcionalne vježbe poput: hodanje s teškim utezima

(“Farmer’s walk”), različita bacanja i izbacivanja medicine, zamah girjom (“Kettlebell swings”), okreti sa šipkom i slično.



Slika 27. Okreti sa šipkom

(Izvor:<https://www.fitness.com.hr/vjezbe/savjeti-za-vjezbanje/Trening-rutina-funkcionalne-vjezbe-cijelo-tijelo.aspx>)



Slika 28. Zamasi girjom

● KARDIORESPIRATORNA IZDRŽLJIVOST I OSTALI TRENAŽNI SADRŽAJI

Kardiorespiratorna izdržljivost se održava tijekom svih faza rehabilitacije, a u funkcionalnoj fazi ona prelazi prema sport specifičnim sadržajima koji odgovaraju nogometu ili rukometu. Diskontinuirana trčanja prelaze u intervalna trčanja te sprinteve uz osluškivanje i praćenje mogućnosti sportaša kako bi se spriječile komplikacije. Uz razna trčanja koja se rade u ovoj fazi, sportaš se bazira i na samu tehniku sporta, a uz nju i na ostale trenažne sadržaje poput: agilnosti, brzine, pliometrije te sam nastavak progresije na propriocepciju. Vježbe koje se rade su: različiti skokovi preko prepona, sunožni skokovi u vis, sunožni skokovi u dalj, sunožni poskoci i slično.



Slika 29. Sunožni skokovi preko prepona

(Izvor: <https://www.forzagoal.com/12-soccer-hurdle.html>)

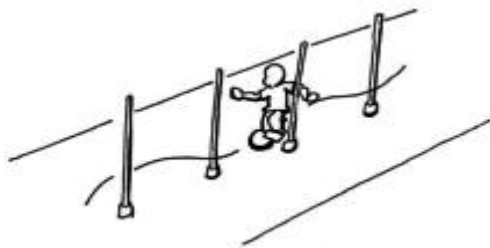
● SPORT SPECIFIČNE VJEŽBE U NOGOMETU

U funkcionalnoj fazi rehabilitacije sportaš uz vježbe jakosti tijela, ozlijeđenog dijela tijela, vježbi trupa i gornjeg dijela tijela radi i sport specifične kretnje i vježbe u nogometu koje mogu biti sa i bez lopte. Vježbe i kretnje koje se rade su:

- Bekovski ples
- Prekoračna tehnika trčanja
- Deceleracije
- Ubrzanja s promjenama smjera kretanja
- Sprintevi 5, 10, 15, 20 m
- Slalom vođenje lopte

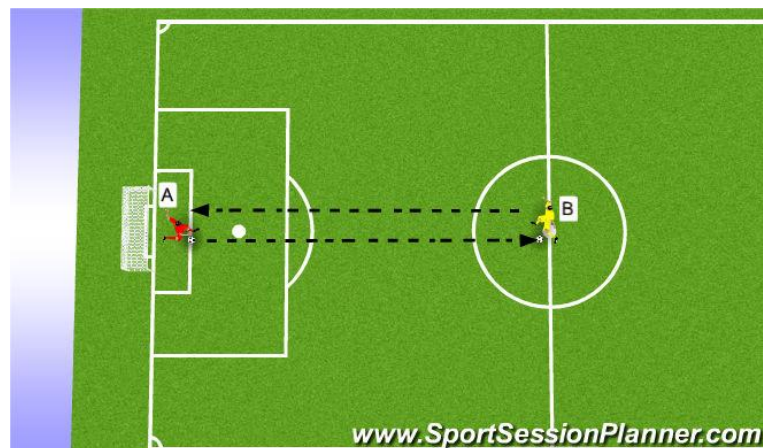
- Cik-cak vođenje lopte
- Udarci lopte punom, vanjskom i sredinom stopala
- Primanja lopte
- Udarci lopte glavom u skoku
- Duge lopte

Kretnje i vježbe koje prolaze nogometaši unutar ove faze su sastavni dio nogometne igre te prije samog povratka na teren trebaju se proći u funkcionalnoj fazi u kontroliranim uvjetima.



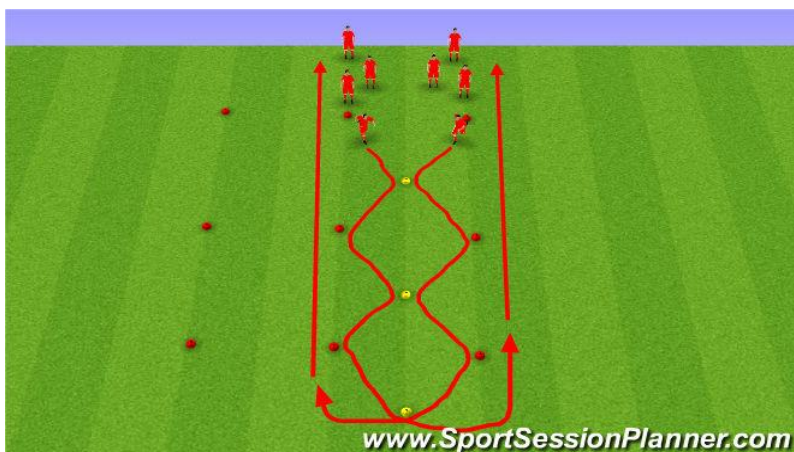
Slika 30. Slalom vođenje lopte

(Izvor: <https://www.mobilesport.ch/fussball/spielen-ball-fuhren-hundespaziergang-niveau-c/#>)



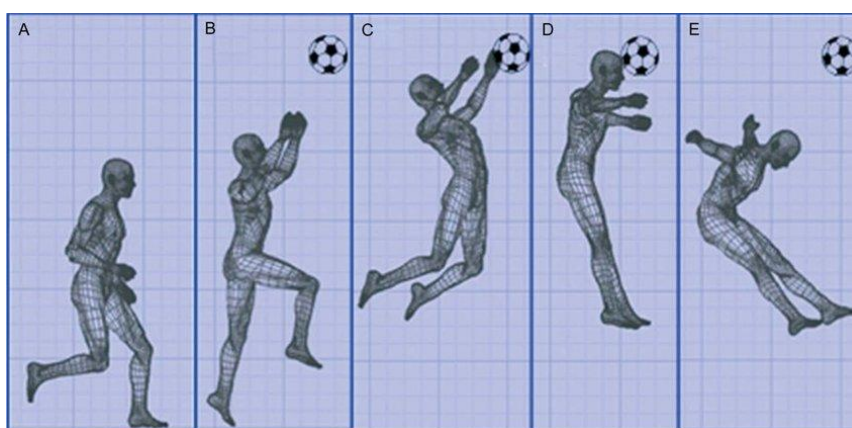
Slika 31. Duge lopte

(Izvor: <https://www.sportsessionplanner.com/s/Yhkvb/Eastern-Lions-GK-training-session-30.4.2019.html>)



Slika 32. Cik-cak vođenje lopte

(Izvor:<https://www.sportsessionplanner.com/s/E0DV/U14-passing-&-receiving.html?interface=en>)



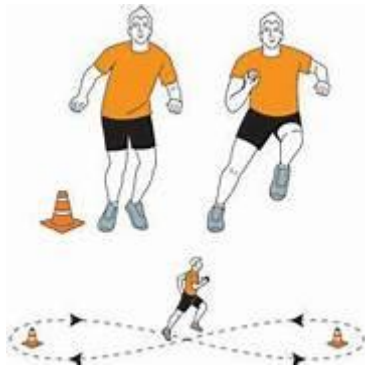Slika 33. Udarac lopte glavom u skoku

(Izvor:https://www.researchgate.net/publication/230577562_Training_the_Vertical_Jump_to_Head_the_Ball_in_Soccer)

- SPORT SPECIFIČNE VJEŽBE U RUKOMETU

Uz vježbe jačanja tijela, ozlijeđenog dijela sportaši uvode sport specifične vježbe u ovoj fazi. Vježbe koje će oni raditi biti će fokusirane na jačanju donjih i gornjih ekstremiteta kroz kretnje koje su specifične za rukomet s loptom ili bez nje. Primjeri vježbi i kretnji su:

- Bočno skakanje i kretanje s rukometnom loptom u ruci
- Jednonožni doskoci u stranu s loptom
- Skok šut u vis s odgurivanjem od strane trenera
- Kontrola i koordinacija lopte
- Tehnika dodavanja i točnost
- Preciznost i snaga gađanja
- Cik-cak trčanje
- Trčanje unatraške
- Trčanje osmicama
- Trčanje s okretima za 90, 180 i 360 stupnjeva



Slika 34. Trčanje osmicama

(Izvor: <https://www.rauraur.com/extreme-bootcamp-exercises-for-men/>)



Slika 35. Cik-cak trčanje

(Izvor: <https://www.skimble.com/exercises/12609-zig-zag-how-to-do-exercise>)

Funkcionalna faza može potrajati i do šest mjeseci ovisno o težini ozljede, a i samim karakteristikama sporta. Nakon što sportaš efektivno prođe sve faze rehabilitacije kriteriji za povratak u potpuni sportski trening su: funkcionalni i klinički testovi, LSI preko 95 posto te puna simetrija u jakosti. Nakon što se sportaš vrati na teren i dalje treba vježbati dio tijela koji je bio ozlijeđen kako bi se spriječila mogućnost pojave ponovne ozlijede istog mjesta. Iako svaka faza rehabilitacije okvirno ima svoje vrijeme trajanja, ona traje onoliko koliko je svakom sportašu potrebno vremena dok se ne prijeđe na sljedeću fazu. Svakom sportašu se potrebno posvetiti individualno te pratiti iz treninga u trening kako njegovo tijelo reagira na određeni trenažni proces.

9. PREVENCIJA RUPTURE AHILOVE TETIVE

Profesionalni sport za sobom donosi i razne sportske ozljede koje mogu biti od uganuća pa do ruptura. Bile one manje ili veće ozljede, na sportaša, ali isto tako i rekreativca mogu ostaviti trajne posljedice i ne mogućnost povratka na teren. Kako bi se izbjegle ozljede potrebno je sportašima omogućiti adekvatan plan i program prevencije kako bi putem dobrog zagrijavanja, aktivacije i jačanja prije samog treninga ili utakmice pripremili mišiće, ligamente i tetive na napore koji ih očekuju u daljnjem radu. Unutar svakog sporta poznate su najčešće ozljede koje se događaju tijekom utakmice, natjecanja ili samog treninga. Tako u nogometu i rukometu je poznato da najviše stradaju donji ekstremiteti, a posebice koljena, tetive i mišići stražnje strane natkoljenice. Samom spoznajom o najčešćim ozljedama unutar određenog sporta trener i njegovi suradnici grade plan i upoznavaju svoje sportaše s važnošću provođenja istoga kako bi se te ozljede u što većem postotku izbjegle. Preventivni plan možemo podijeliti na: dinamičko zagrijavanje, trening propriocepcije, pliometrija (preventivna), stabilnost i mobilnost.

DINAMIČKO ZAGRIJAVANJE:

Prvi korak prevencije je pravilno zagrijavanje krvožilnog i lokomotornog sustava. Ono uključuje postepeno povećavanje intenziteta određene aktivnosti. Nogomet i rukomet spadaju u polistrukturalne sportove unutar kojih su najviše zastupljeni sprintevi, trčanja i skokovi. S toga u takvim sportovima se najviše primjenjuju dinamička zagrijavanja u trajanju od deset do petnaest minuta (po potrebi duže). U zagrijavanju sportaši primjenjuju brze šetnje i lagana trčanja uz različita hodanja na prstima, kruženja zglobovima, zamasima ekstremitetima, iskoracima i bočnim otklonima.

- Primjeri vježbi dinamičkog zagrijavanja:

- hodanje na prstima s rukama u uzručenju
- kruženje nogama put naprijed i natrag

- iskoraci s otklonom tijela
- bočni iskoraci
- pretklon do upora prednjeg
- niski skip s ubrzanjem
- visoki skip s ubrzanjem



Slika 36. Bočni iskorak



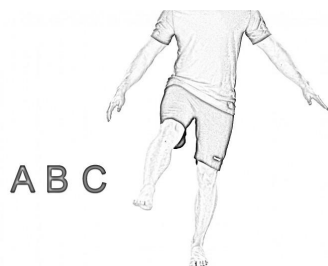
Slika 37. Iskorak s otklonom tijela

TRENING PROPRIOCEPCIJE:

Živčane stanice koje pronalazimo u mišićima, zglobovima i tetivama se nazivaju proprioreceptori. Oni šalju informacije o položaju tijela u prostoru u mozak. Trening propiocepcije se može primjenjivati kao preventivni trening ili kao trening u fazi rehabilitacije najčešće nakon ozljede gležnja, kralježnice, kuka, koljena i slično. Nakon ozljede vrlo često se dogodi ponovna ozljeda zbog loše propiocepcije ozlijeđenog dijela tijela te slabosti zglobne kapsule i mišićno-tetivnog aparata. Proprioceptivni trening se koristi u uvodnom dijelu treninga u trajanju od deset minuta, a u samom treningu se koriste različiti rekviziti poput: bosu lopte, balans i pilates lopte, razne gume i slično.

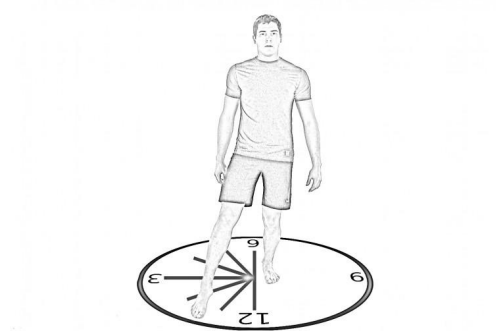
- Primjeri vježbi propiocepcije:

- hodanje po nepravilnim površinama
- stajanje na jednoj nozi na razne podloge
- sunožni i jednonožni stav na balans lopti
- vaga
- čučanj na balans ploči
- iskorak na balans ploči
- ispisivanje slova nogom
- SLS sat



Slika 38. Ispisivanje slova

(Izvor:<https://www.redboxfitness.com/proprioception/>)



Slika 39. SLS sat

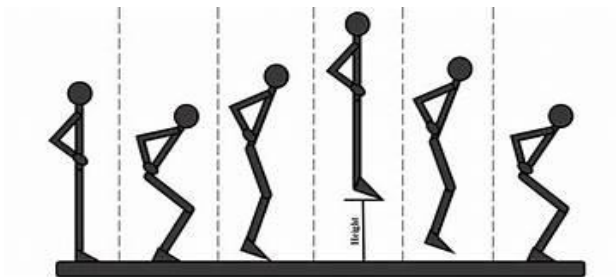
(Izvor: <https://www.redboxfitness.com/proprioception/>)

TRENING PLIOMETRIJE:

Pliometrijski trening je vrsta treninga kojim dominiraju brzina i akceleracija te njime poboljšavamo snagu i eksplozivnost. U pliometrijski trening ubrajamo razne skokove sa i bez opterećenja, bacanja, balističke vježbe i slično. Rukomet kao sport u kojem ima puno skokova, bacanja i doskoka te nogomet s puno akceleracija i sprinteva zahtijevaju ovakvu vrstu treninga.

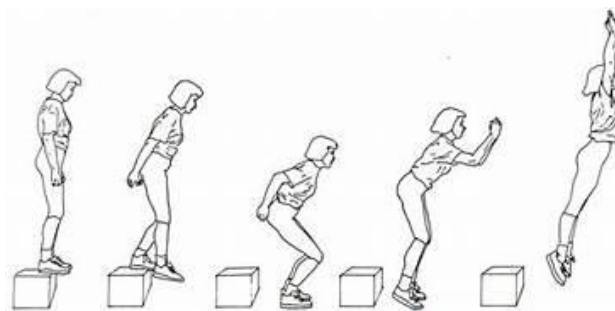
● Primjeri vježbi pliometrije:

- jednoonožni i sunožni skokovi na klupicu s doskokom
- jednoonožni i sunožni skokovi preko podnih ljestvica
- pad skok (“drop jump”)
- skokovi u iskoracima
- lateralni skokovi
- CM skok



Slika 40. CM skok

(Izvor: https://www.researchgate.net/figure/Counter-movement-jump-technique-step-by-step_fig5_350775960)



Slika 41. "Drop jump"


(Izvor: <https://www.pinterest.com/pin/292663675760128170/>)

TRENING STABILNOSTI:


Trening stabilnosti bi se trebao provoditi svakim treningom u uvodnom dijelu treninga kako bi se aktivirao lokomotorni sustav. Stabilnost trupa je od velike važnosti u sportovima poput rukometa i nogometa zbog dinamike sporta, naglih pokreta te kontakta s drugim sportašima. U treningu stabilnosti trupa koriste se razne nestabilne podloge, izomterije uz dinamičke kretnje te unilateralne vježbe. Prije izvedbe bilo koje vježbe potrebno je sportaša dovesti u pravilnu poziciju za izvođenje određene vježbe jer u suprotnom nema svrhe.

- Primjeri vježbi stabilnosti trupa:

- “Bird-dog”
- dinamički izdržaj na podlakticama
- izdržaj na pilates lopti
- “Deadbug”
- medvjedi hod
- bočni plank s nogom u abdukciji
- “Paloff press”



Slika 42. “Bird-dog”



Slika 43. Dinamički izdržaj na podlakticama



Slika 44. "Pallof press"

(Izvor: <https://www.skimble.com/exercises/5677-pallof-press-how-to-do-exercise>)

TRENING MOBILNOSTI:

Mobilnost je sposobnost zglobova da ostvare maksimalnu pokretljivost odnosno opseg pokreta (ROM- "range of motion"). Mobilnost bi se u treningu trebala uvrstiti u rutinu i to u uvodnom dijelu treninga kako bi se zglobovi pripremili za ostatak treninga i napora što ih čeka te da se spriječi mogućnost nastanka ozljede. Dijelovi tijela koji trebaju biti mobilni su: torakalna kralježnica, zglob ramena, zglob kuka, ručni zglob te gležanj.

● Primjeri vježbi mobilnosti kukova i gležnja:

- zamasi nogama naprijed, natrag, bočno
- kruženje nogom u kuku
- pozicija dubokog čučnja
- pozicija leptira u pokretu
- 90/90
- hodanje na prstima, petama, vanjska i unutrašnja strana stopala

- plantarna i dorzalna fleksija
- piriformis istežanje
- poza žabice istežanje



Slika 45. Vježba 90/90



Slika 46. Kruženje nogom u kuku

10. ZAKLJUČAK

Dobar plan i program treninga od strane trenera uz prethodnu edukaciju sportaša o samoj izvedbi vježbi i pokreta mogu u velikom postotku smanjiti rizik za nastanak raznih uganuća, puknuća te upala. Ahilova tetiva iako je najjača tetiva u tijelu podložna je raznim upalama, parcijalnim te potpunim rupturama koje se mogu prevenirati fokusiranjem na uvodni dio treninga kroz dinamičko zagrijavanje, pliometriju, stabilnost, propriocepciju te mobilnost. I uz dobar plan treninga ozljede su još uvijek moguće zbog različitih unutarnjih, ali i vanjskih čimbenika koji utječu na nastanak ozljede. Kada se dogodi ruptura tetive i nakon odluke o liječenju bilo ono operativno ili konzervativno potrebno je ozbiljno i individualno pristupiti postupku rehabilitacije kako bi se sportaš što brže vratio na teren, bez boli i straha za ponovni nastanak ozljede. Nakon funkcionalne faze rehabilitacije sportaš bi trebao nastaviti s vježbama koje je radio kroz rehabilitaciju za jačanje tetive koja je bila ozlijeđena. Moto "*Citius, altius, fortius*" koji je motivacija mnogobrojnim sportašima dovodi u rizik sportaše za nastanak raznih ozljeda, ali i odustajanja od bavljenja sportom. Edukacija, individualnost, slušanje svojih sportaša te uvid u njihove trenutne mogućnosti su faktori koji sprječavaju te umanjuju rizik za nastanak sportske ozljede.

11. LITERATURA

1. Laver, L., Landreau, P., Seil, R., & Popovic, N. (Eds.). (2018). *Handball Sports Medicine: Basic science, injury management and return to sport*. Springer.
2. Wagner, H., Gierlinger, M., Adzamić, N., Ajayi, S., Bacharach, D. W., & Von Duvillard, S. P. (2017). Specific physical training in elite male team handball. *The Journal of Strength & Conditioning Research*, 31(11), 3083-3093.
3. Waggett, A. D., Ralphs, J. R., Kwan, A. P., Woodnutt, D., & Benjamin, M. (1998). Characterization of collagens and proteoglycans at the insertion of the human Achilles tendon. *Matrix Biology*, 16(8), 457-470.
4. Chen, T. M., Rozen, W. M., Pan, W. R., Ashton, M. W., Richardson, M. D., & Taylor, G. I. (2009). The arterial anatomy of the Achilles tendon: anatomical study and clinical implications. *Clinical Anatomy: The Official Journal of the American Association of Clinical Anatomists and the British Association of Clinical Anatomists*, 22(3), 377-385.
5. Magnusson, S. P., Langberg, H., & Kjaer, M. (2010). The pathogenesis of tendinopathy: balancing the response to loading. *Nature Reviews Rheumatology*, 6(5), 262-268.
6. Doral, M. N., Alam, M., Bozkurt, M., Turhan, E., Atay, O. A., Dönmez, G., & Maffulli, N. (2010). Functional anatomy of the Achilles tendon. *Knee Surgery, Sports Traumatology, Arthroscopy*, 18, 638-643.
7. Hägg, M., Waldén, M., Magnusson, H., Kristenson, K., Bengtsson, H., & Ekstrand, J. (2013). Injuries affect team performance negatively in professional football: an 11-year follow-up of the UEFA Champions League injury study. *British journal of sports medicine*, 47(12), 738-742.
8. Maganaris, C. N., & Narici, M. V. (2005). Mechanical properties of tendons. In *Tendon injuries: Basic science and clinical medicine* (pp. 14-21). London: Springer London.

9. Kos, K., Lončarić, I., & Jurak, I. (2017). Parcijalna ruptura Ahilove tetive. *Fizioinfo* (2009), 27(1), 9-13.
10. Dvorak, J., Junge, A., Chomiak, J., Graf-Baumann, T., Peterson, L., Rosch, D., & Hodgson, R. (2000). Risk factor analysis for injuries in football players. *The American journal of sports medicine*, 28(5_suppl), 69-74.
11. Trbuljak, L. (2021). Kineziterapija u rehabilitaciji rupture i sindroma prenaprezanja Ahilove tetive nogometaša (Diplomski rad)
12. Cramer, A., Jacobsen, N. C., Hansen, M. S., Sandholdt, H., Hölmich, P., & Barfod, K. W. (2020). Outcome after acute Achilles tendon rupture is not negatively affected by female sex and age over 65 years. *Knee Surgery, Sports Traumatology, Arthroscopy*, 28, 3994-4002.
13. Hess, G. W. (2010). Achilles tendon rupture: a review of etiology, population, anatomy, risk factors, and injury prevention. *Foot & ankle specialist*, 3(1), 29-32.
14. Kauwe, M. (2017). Acute Achilles tendon rupture: clinical evaluation, conservative management, and early active rehabilitation. *Clinics in podiatric medicine and surgery*, 34(2), 229-243.
15. Seil, R., Rupp, S., Tempelhof, S., & Kohn, D. (1998). Sports injuries in team handball. *The American journal of sports medicine*, 26(5), 681-687.
16. Schönbauer, H. R. (1986). Diseases of the Achilles tendon. *Wiener Klinische Wochenschrift. Supplementum*, 168, 1-47.
17. Kannus, P., Józsa, L., & Järvinen, M. (1997). Epidemiology and histology of Achilles tendon rupture. *Foot and Ankle Clinics*, 2(3), 475-500.
18. Zhao, H., Ren, Y., Wu, Y. N., Liu, S. Q., & Zhang, L. Q. (2009). Ultrasonic evaluations of Achilles tendon mechanical properties poststroke. *Journal of applied physiology*, 106(3), 843-849.

19. Khan, K. M., Cook, J. L., Kannus, P., Maffulli, N., & Bonar, S. F. (2002). Time to abandon the “tendinitis” myth: painful, overuse tendon conditions have a non-inflammatory pathology. *Bmj*, *324*(7338), 626-627.
20. Wallace, R. G., Traynor, I. E., Kernohan, W. G., & Eames, M. H. (2004). Combined conservative and orthotic management of acute ruptures of the Achilles tendon. *JBJS*, *86*(6), 1198-1202.
21. Winnicki, K., Ochoła-Kłós, A., Rutowicz, B., Pękala, P. A., & Tomaszewski, K. A. (2020). Functional anatomy, histology and biomechanics of the human Achilles tendon—A comprehensive review. *Annals of Anatomy-Anatomischer Anzeiger*, *229*, 151461.
22. Kangas, J., Pajala, A., Siira, P., Hämäläinen, M., & Leppilahti, J. (2003). Early functional treatment versus early immobilization in tension of the musculotendinous unit after Achilles rupture repair: a prospective, randomized, clinical study. *Journal of Trauma and Acute Care Surgery*, *54*(6), 1171-1180.
23. Jakelić, A. (2018). Rehabilitacija nakon ozljede Ahilove tetive (Magistarski rad).
24. Šasija, Z. (2023). Kineziterapija nakon rupture Ahilove tetive (Završni rad).
27. Živec, L. (2022). Fizioterapijski postupci nakon rupture Ahilove tetive (Završni rad).