

# Ruptura ahilove tetive - prevencija i kineziterapija

---

Jagustin, Matej

Graduate thesis / Diplomski rad

2023

Degree Grantor / Ustanova koja je dodijelila akademski / stručni stupanj: **University of Split, Faculty of Kinesiology / Sveučilište u Splitu, Kineziološki fakultet**

Permanent link / Trajna poveznica: <https://um.nsk.hr/um:nbn:hr:221:089083>

Rights / Prava: [In copyright](#)/[Zaštićeno autorskim pravom.](#)

Download date / Datum preuzimanja: **2025-01-05**



Repository / Repozitorij:

[Repository of Faculty of Kinesiology, University of Split](#)



SVEUČILIŠTE U SPLITU  
KINEZIOLOŠKI FAKULTET

Stručni diplomski studij kineziologije / smjer kineziterapija

# **RUPTURA AHILOVE TETIVE – PREVENCIJA I KINEZITERAPIJA**

ZAVRŠNI RAD

**Student:**  
Matej Jagustin

**Mentor:**  
Snježana Ložić, mag. cin.

Split, 2023.

# **RUPTURA AHILOVE TETIVE – PREVENCIJA I KINEZITERAPIJA**

## **Sažetak**

Ahilova tetiva najsnažnija je tetiva ljudskoga tijela te se nalazi na stražnjoj strani potkoljenice i dugačka je oko petnaest centimetara. Naziv potječe iz grčke mitologije, po grčkom mitološkom liku Ahileju.

Ozljede ahilove tetive variraju od upala pa sve do puknuća odnosno ruptura, a faktori rizika koji utječu na njeno ozlijeđivanje mogu biti intrinzični (unutarnji) te ekstrinzični (vanjski). Unutarnji faktori rizika za ozljedu ahilove tetive su moguća anatomska odstupanja, dok su vanjski najčešće pogreške u trenažnom procesu. Sadržaji za prevenciju ozljeda ahilove tetive najčešće su vezani uz jakost plantarnih fleksora te cjelokupni mišićno-tetivni kompleks potkoljenice kako bi se spriječio bilo kakav degenerativni proces na tetivi.

Rehabilitacijski proces nakon rupture ahilove tetive dugotrajan je i zahtjevan proces, a on se može provoditi konzervativno, odnosno bez operacijskog zahvata te operacijskim putem ovisno o pojedinom pacijentu.

U ovom su radu prikazani faktori rizika za ozljedu ahilove tetive, preventivni sadržaji za sprječavanje ozljede ahilove tetive, kao i rehabilitacija ahilove tetive – konzervativna te rehabilitacija nakon operacijskog zahvata na ahilovoj tetivi.

**KLJUČNE RIJEČI:** ahilova tetiva, ruptura, rehabilitacija, prevencija, konzervativno liječenje, operacijsko liječenje

## **Abstract**

The Achilles tendon is the strongest tendon in the human body located on the lower part of the leg, below the knee. It is about fifteen centimeters long. Its name originates from Greek mythology, relating to the Greek hero Achilles.

Injuries of the Achilles tendon vary from inflammation to rupture and the factors that cause them can be intrinsic and extrinsic. Intrinsic factors that can cause injury of the Achilles tendon are possible anatomical deviations, while extrinsic factors are often mistakes made in the process of training. Preventions for the injuries of the Achilles tendon are most often related to the strength of plantar flexors and the whole complex of muscles and tendons located below the knee in order to stop any kind of degenerative process done on the tendon.

The process of rehabilitation after the rupture of the Achilles tendon is long and complicated, and it can be implemented in a nonoperative or operative way, depending on the patient.

This paper discusses the factors of risk and how to prevent injuries of the Achilles tendon, as well as parts of the rehabilitation process with or without surgery.

**KEY WORDS:** achilles tendon, rupture, prevention, rehabilitation, nonoperative, operative rehabilitation

# SADRŽAJ

1. UVOD.....	1
2. ANATOMSKA SVOJSTVA AHILOVE TETIVE.....	2
2.1. Vaskularizacija i inervacija ahilove tetive.....	3
2.2. Biomehanička svojstva.....	4
2.3. Histologija ahilove tetive.....	5
3. OZLJEDE AHILOVE TETIVE.....	6
3.1. Faktori rizika ozljeđivanja ahilove tetive.....	6
3.2. Tendinitis ahilove tetive.....	7
3.3. Tendinopatija ahilove tetive.....	8
3.4. Ruptura ahilove tetive.....	9
3.5. Dijagnostika rupture ahilove tetive.....	9
4. PREVENCIJA OZLJEDA AHILOVE TETIVE.....	11
5. RUPTURA AHILOVE TETIVE.....	13
5.1. Konzervativni pristup rehabilitaciji rupture ahilove tetive.....	13
5.1.1. Kriterij za konzervativni pristup rehabilitaciji rupture ahilove tetive.....	13
5.1.2. GAPNOT rehabilitacijski protokol konzervativnog lijećenja rupture ahilove tetive.....	14
5.2. Rehabilitacija rupture ahilove tetive – operacijsko lijećenje.....	16
5.2.1. Rehabilitacijski protokol rupture ahilove tetive – operacijsko lijećenje.....	18
6. ZAKLJUČAK.....	23
7. LITERATURA.....	24

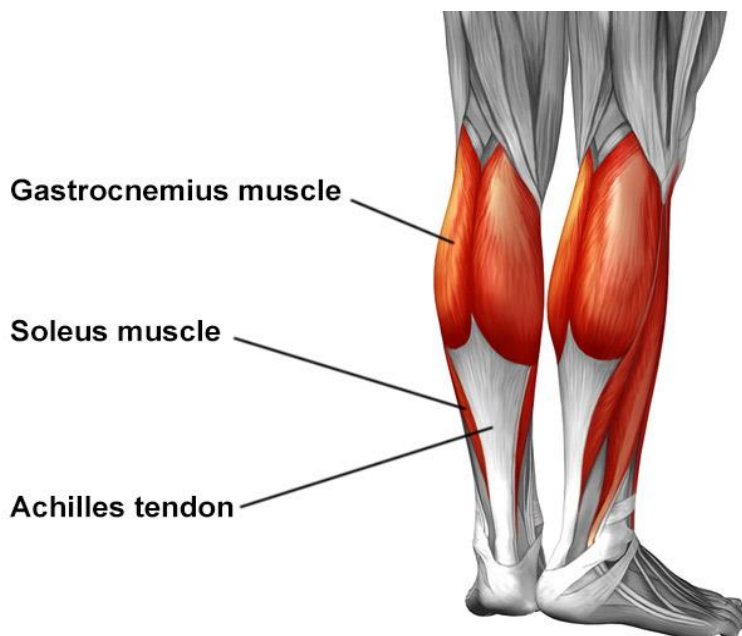
# 1. UVOD

Ahilova tetiva (*lat. tendo calcaneus*) najsnažnija je i najveća tetiva na ljudskome tijelu. Dugačka je, u prosjeku, oko 15 centimetara te predstavlja zajednički tetivni završetak mišića stražnje strane potkoljenice – lista (*lat. m. triceps surae*) i veže se na petnu kost (*lat. calcaneus*). Skupinu mišića stražnje strane potkoljenice čine dvoglavi trbušasti mišić (*lat. m. gastrocnemius*), široki listoliki mišić (*lat. m. soleus*) te tabanski mišić (*lat. m. plantaris*). Jakost navedenih mišića ima izrazito važnu ulogu u očuvanju zdravlja ahilove tetive te ih je potrebno trenirati u skladu s njihovim anatomskim obilježjima. Sama je funkcija mišića stražnje strane potkoljenice plantarna fleksija i supinacija stopala, dok nam pri hodu i trčanju omogućavaju uspravan stav te sprječavaju pretjerani nagib tijela prema naprijed.

Ozljede i oštećenja ahilove tetive česte su i kod sportaša i kod rekreativaca uzrokovane različitim čimbenicima i faktorima rizika kao što su: dob, spol, prethodne ozljede te način trenažnog procesa. Cilj je ovoga rada opisati načine treniranja kako bi se smanjio mogući rizik od same ozljede ahilove tetive (tendinopatije ili rupture) te postupak rehabilitacije ukoliko dođe do iste.

## 2. ANATOMSKA SVOJSTVA AHILOVE TETIVE

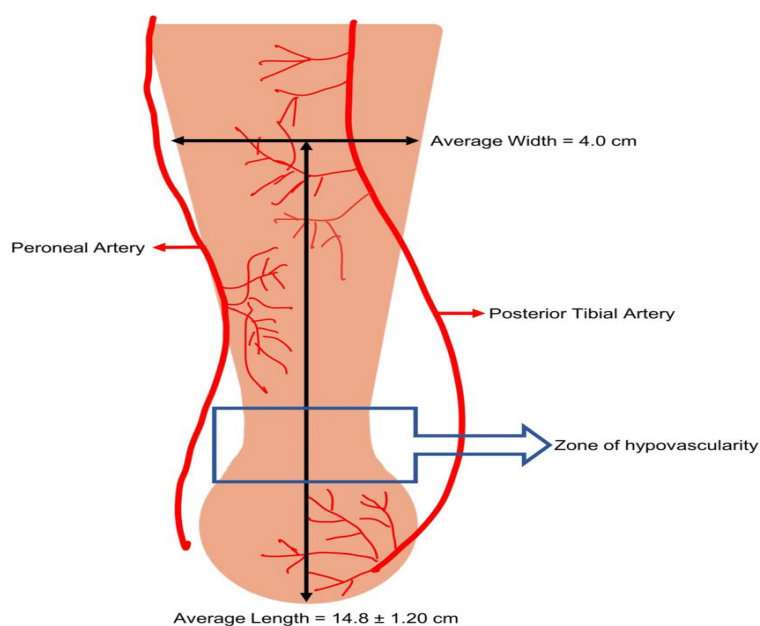
Ahilova tetiva predstavlja tetivni završetak troglavog mišića stražnje strane potkoljenice te se veže za petnu kost (Slika 1). Ahilova tetiva dugačka je u prosjeku 15 centimetara. Sama dužina ahilove tetive može varirati (od 11 do 26 cm) ovisno o individualnim svojstvima te prijašnjim ozljedama ili oštećenjima same tetive (Bradford i sur., 2015.). Mišići lista imaju važnu ulogu u zdravlju ahilove tetive. Trbušasti mišić lista (*lat. m. gastrocnemius*) sastoji se od medijalne i lateralne glave. Njihovo je polazište sa kondila femura, a njihova uloga u zdravlju i funkciji ahilove tetive započinje kao aponeuroza na donjim završecima mišića. Kod 2.9-5.5% ljudi formira se i „treća“ glava (*lat. m. gastrocnemiusa*) koja najčešće bude povezana sa medijalnom glavom (Benjamin i sur., 2007.). Benjamin i sur. (2007.) također navode kako oblik ahilove tetive, kao i mnogih drugih u tijelu, varira ovisno o tome promatramo li ju u proksimalnom ili distalnom dijelu. U proksimalnom je dijelu prosječna širina ahilove tetive 3 centimetra, dok je debljina same tetive od 2 do 3 milimetra. U distalnom dijelu, gdje se tetiva veže za samu kost, debljina tetive seže do 7 milimetara, no sve preko toga značilo bi pojedinu patologiju te narušeno zdravlje same tetive.



Slika 1 – anatomski prikaz *m. triceps surae* te ahilove tetive  
(izvor: [https://www.hss.edu/condition-list\\_achilles-tendon.asp](https://www.hss.edu/condition-list_achilles-tendon.asp) )

## 2.1. Vaskularizacija i inervacija ahilove tetive

Ahilova tetiva krvno se opskrbljuje iz paratenona, odnosno ovojnice koja okružuje tetivu, a nalazi se u međufascijalnim prostorima te je najopskrbljenija krvnim žilama. Srednji je dio ahilove tetive izrazito malo vaskulariziran što povećava mogućnost rupture ahilove tetive, najčešće 2-6 centimetara iznad petne kosti. Proksimalni dio ahilove tetive dodatnu opskrbu krvlju vrši pomoću mišića stražnje strane potkoljenice koji se vežu za tetivu, dok distalni dio svoju vaskularizaciju povećava putem arterijalnog pleksusa koji se nalazi na stražnjoj strani petne kosti (Benjamin i sur., 2007.) Prema Theobaldu i sur. (2005.), ahilova tetiva najviše se opskrbljuje krvlju prvenstveno pomoću stražnje goljenične arterije (*lat. arteria tibialis posterior*) uz manji udio vaskularizacije iz lisne arterije (*lat. arteria fibularis*), dok prednja goljenična arterija (*lat. arteria tibialis anterior*) nije uključena u vaskularizaciju ahilove tetive (Slika 2).



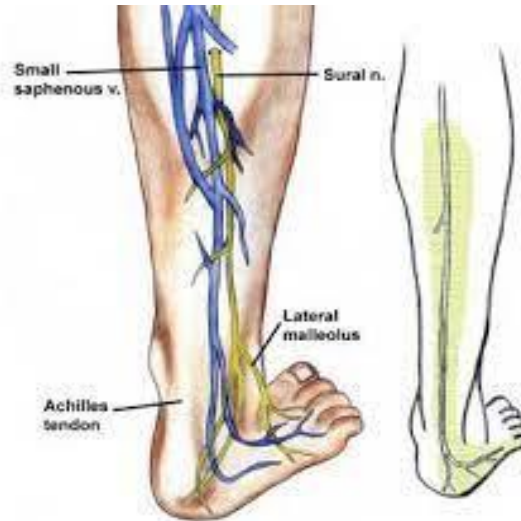Slika 2- vaskularizacija ahilove tetive

(izvor: [https://www.researchgate.net/figure/Achilles-tendon-vascular-supply\\_fig1\\_361878822](https://www.researchgate.net/figure/Achilles-tendon-vascular-supply_fig1_361878822))

Ahilova je tetiva većinski inervirana živčanim vlaknima koji prizlaze iz potkoljeničnog živca (*lat. nervus suralis*) koji također inervira i kožu na distalnoj trećini donjih ekstremiteta, kao i lateralnu stranu stopala (Slika 3). Potkoljenični je živac pod visokim rizikom od oštećenja tijekom opecijskog zahvata na ahilovoj tetivi i njegovo oštećenje može dovesti do pojedinih senzornih deficita u kasnijoj fazi oporavka. Također, ahilovu tetivu u manjoj mjeri od potkoljeničnoga živca inervira i goljenični



živac (*lat. nervus tibialis*), no on u većoj mjeri inervira mišiće stražnje strane potkoljenice (*m. gastrocnemius* i *m. soleus*). Samim time, prilikom operacijskog zahvata ruptуре ahilove tetive, *n. tibialis* u manjem je riziku od oštećenja u odnosu na *n. suralis* (Winnicki i sur. 2020.).



Slika 3 – prikaz inervacije ahilove tetive

(izvor: <https://repo.ozs.unist.hr/islandora/object/ozs%3A152/datastream/PDF/view> )

## 2.2. Biomehanička svojstva ahilove tetive

Djelovanje ahilove tetive proteže se na gležnanski, koljenski i subtalarni zglob kojima omogućuje optimalnu funkciju (Joseph i sur., 2012.). Također, ona djeluje kao prenositelj sila plantarnih fleksora stopala: *m. triceps surae*, *m. tibialis posterior* i *m. plantaris*. O'Brien (2005.) u svome radu navodi kako ahilova tetiva, promatrajući ju proksimalno ka distalno, ima uvrnutu strukturu. Točnije, na lijevoj nozi ona ide u smjeru kazaljke na satu, dok na desnoj nozi ide u smjeru obrnutog od kazaljke na satu. Sama tetiva ima mogućnost istežanja do 4% prije nego li dođe do oštećenja.

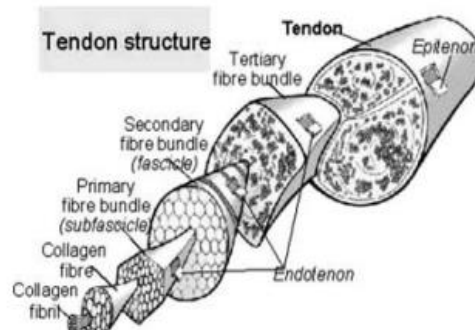
Jedno od biomehaničkih svojstava ahilove tetive također je i elastičnost. Elastičnost predstavlja svojstvo tetivi i mišiću kako bi se oni uspješno izdužili i skratili bez nastanka oštećenja. Tetiva ima tendenciju smanjivanja elastičnosti tijekom godina, odnosno što je osoba starija, tetiva sve više gubi elastična svojstva i povećava se sama krutost tetive (Narici i Maganaris, 2006.). Isti autori navode kako i manjak fizičke aktivnosti te nepotrebna

imobilizacija također imaju negativan učinak na svojstva tetive kao posljedica smanjenja poprečnoga presjeka tetive.

Također, uspoređujući fizički aktivne i neaktivne ljude, utvrđene su razlike u poprečnome presjeku ahilovih tetiva, odnosno fizički aktivna populacija ima veći poprečni presjek od neaktivnog dijela populacije (Rosager i sur., 2002.). S druge su strane, Kubo i suradnici (2003.) uspoređivali svojstva ahilovih tetiva kod muškaraca i žena te došli do zaključka kako muškarci imaju veći poprečni presjek i kruće tetive u odnosu na žene te mogu ispoljiti veću maksimalnu silu. Samu jakost ahilove tetive najbolje dokazuju podatci da tijekom hodanja ahilova tetiva podnosi silu od 2,6kN, tijekom skakanja 3,8 kN, a tijekom trčanja sile koje djeluju na ahilovu tetivu mogu biti i veće od 9kN, odnosno sile koje su i do 12 puta veće od naše tjelesne težine. (Winnicki i sur 2020; Komi i sur., 1990; Finni i sur., 2000; Byers i Berquist 1996).

### 2.3. Histologija ahilove tetive

Ahilova tetiva je tetiva sjajne bijele boje i vlaknaste strukture. Tenociti i tenoblasti čine ukupno 90-95% staničnih elemenata ahilove tetive, dok ostalih 5-10% čine krvne žile, sinovijalne stanice te mišićne stanice. Kolagen i elastin glavne su sastavnice izvanstaničnog matriksa. Kolagen daje tetivi bijelu boju, a elastin omogućava tetivnu rastezljivost. Kolagenska vlakna usko su vezana u svežnjeve koji također sadrže živce, krvne i limfne žile te zajedno tvore fascikule. Fascikule su okružene endotenonom te grupirajući se skupa čine tetivu. Tetiva je okružena epitenonom, dok je sami epitenon okružen paratenonom (Slika 4.) (Doral i sur., 2010.).



Slika 4. – struktura tetive (Doral i sur., 2010)

### **3. OZLJEDE AHILOVE TETIVE**

#### **3.1. Faktori rizika ozljeđivanja ahilove tetive**

Faktori rizika za ozljeđivanje ahilove tetive podijeljeni su u dvije skupine: intrinzični (unutarnji) i ekstrinzični (vanjski) faktori. Kombinirana prisutnost unutarnjih i vanjskih faktora najčešći je razlog ruptуре ahilove tetive. Unutarnje čimbenike čine bilo kakva anatomska odstupanja ili nemogućnost tijela da pravilno apsorbira silu, dok vanjske čimbenike čine većinom neadekvatni modaliteti treninga te drugi faktori iz okoline. Hess (2009.) u svome radu navodi intrinzične i ekstrinzične faktore koji povećavaju rizik ozljeđivanja ahilove tetive;

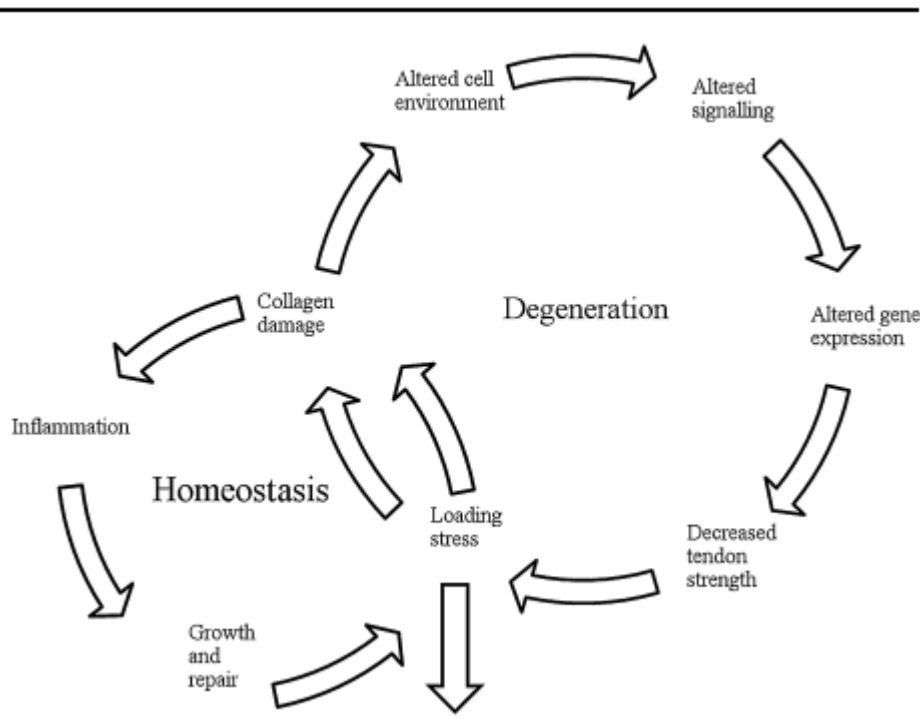
Intrinzični faktori koji utječu na zdravlje tetive:

1. pretjerana pronacija odnosno supinacija stopala što dovodi do neravnomjerne distribucije sile na ahilovu tetivu.
2. hipermobilnost subtalarnog zgloba što dovodi do povećanog ekscentričnog stresa na medijalni dio tetive
3. fleksibilnost mišićno-tetivnog sustava – smanjena fleksibilnost mišića stražnje strane natkoljenice i potkoljenice dovodi do kompenzatornih obrazaca u zglobu gležnja što onemogućava adekvatan prijenos sila
4. razlika u duljini nogu te mišićni disbalansi
5. prekomjerna tjelesna masa i starenje

Ekstrinzični faktori koji utječu na zdravlje tetive:

1. neadekvatno planiranje i programiranje treninga; intenzitet i ekstenzitet treninga koji je iznad individualnih sposobnosti pojedinaca
2. pretjerane pliometrijske aktivnosti
3. učestala promjena podloge

Kako bi se izbjegla bilo kakva ozljeda ahilove tetive (tendinitis, tendinopatija, ruptura), potrebno je izbjeći bilo kakvu degenerativnu promjenu, a kolagen mora ostati čvrste strukture kako bi se odupro silama koje djeluju na tetivu (Slika 5).



Slika 5 – Proces homeostaze i degeneracije tetive (Lorimer, Hume 2014.)

Lorimer i Hume (2014.) u svome su radu prikazali presjek od 15 istraživanja koji opisuju faktore rizika za ozljeđivanje ahilove tetive kod trkača. Najveći negativni utjecaj na zdravlje ahilove tetive kod trkača imale su velike sile kočenja kao i prebrza progresija treninga (naglo povećanje intenziteta i ekstenziteta). Od ostalih faktora potencijalnih za povećanje rizika ozljeđivanja ahilove tetive naveli su: dob, spol, nivo utreniranosti te individualna biomehanička obilježja pojedinih trkača.

### 3.2. Tendinitis ahilove tetive

Jedna od čestih ozljeda ahilove tetiveu koju ubrajamo u grupu sindroma prenaprežanja je tendinitis ahilove tetive. Kao i kod drugih ozljeda ahilove tetive, ozljeda nastaje multifaktorijalno, odnosno djelovanjem više unutrašnjih i vanjskih čimbenika. Upalni se proces razvija kroz duži vremenski period opetovanim djelovanjem mikrotrauma na tetivu što na kraju rezultira upalom ahilove tetive. Neki od uzroka mogu biti: povećana tjelesna aktivnost, nagli povratak sportskim aktivnostima, neadekvatna podloga, obuća, itd. Upalni se proces najčešće odvija na srednjem dijelu tetive, dva do šest centimetara iznad petne kosti gdje je prokrvljenost

tetive najslabija. Simptomi koji upućuju na tendinitis ahilove tetive su: bol, osjetljivost tetive na dodir te moguće zadebljanje same tetive. Ne preporučuje se potpuni odmor nego opterećivanje tetive kroz vježbe jakosti, snage i balansa (Kezunović i sur., 2014).

### **3.3 Tendinopatija ahilove tetive**

Tendinopatija ahilove tetive također pripada grupi sindroma prenaprezanja te ju karakterizira bol i otekline oko tetive koja otežava ili onemogućuje bavljenje sportskim aktivnostima. Za razliku od tendinitisa, gdje je upala osnovni razlog razvoja sindroma prenaprezanja, kod tendinopatije degenerativne promjene na samoj ahilovoj tetivi glavni su razlog razvoja tendinopatije ahilove tetive. Razlikujemo dvije vrste tendinopatija ahilove tetive:

1. insercijska – degenerativne promjene smještene do 2 centimetara od hvatišta na petnu kost
2. neinsercijska – degenerativne promjene se nalaze 2-6 centimetara od hvatišta za petnu kost

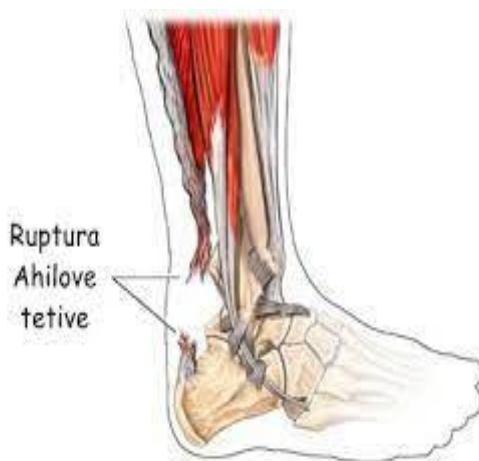Bojanić, Križan, Dimnjaković i suradnici (2013.) u svome radu navode osnovne patološke promjene koje upućuju na tendinopatiju ahilove tetive:

1. povećan broj i aktivnost stanica u ili oko tetive
2. povećana količina izvanstaničnog matriksa
3. gubitak orijentacije kolagenskih vlakana te njihovo stanjivanje

Tendinopatiju ahilove tetive možemo razlikovati u tri stadija: stadij reaktivne tendinopatije, stadij neuspješnog cijeljenja te stadij degenerativne tendinopatije (Cook, Purdam, 2009). Samo liječenje tendinopatije ahilove tetive varira o stadiju, a može sadržavati pasivne terapije kao što je udarni val te kineziterapiju s naglaskom na ekscentrične vježbe. Ukoliko se konzervativna terapija pokaže neuspješnom, pristupa se kirurškom liječenju (Bojanić, Križan, Dimnjaković i sur., 2013.)

### 3.4. Ruptura ahilove tetive

Iako je najveća i najčvršća tetiva ljudskoga tijela, ahilova je tetiva najčešće rupturirana tetiva. U novije je doba, incidencija rupture u porastu pa se tako procjenjuje da 11 do 37 ljudi na 100 000 ima povećanu incidenciju rupture ahilove tetive što se pripisuje sve većoj pretilosti kod ljudi kao i povećanom broju srednjevjekovnih rekreativaca. Pokazalo se da je 30 do 50% ruptura ahilovih tetiva uzrokovano sportskom aktivnošću, a omjer između muškaraca i žena varira od 2:1 do 12:1. Do ruptura tetiva najučestalije dolazi tijekom visoko intenzivnih fizičkih aktivnosti, a sama se ruptura događa najčešće od 3 do 6 centimetara proksimalno od insercije tetive (Slika 6) (Peškir, 2020).



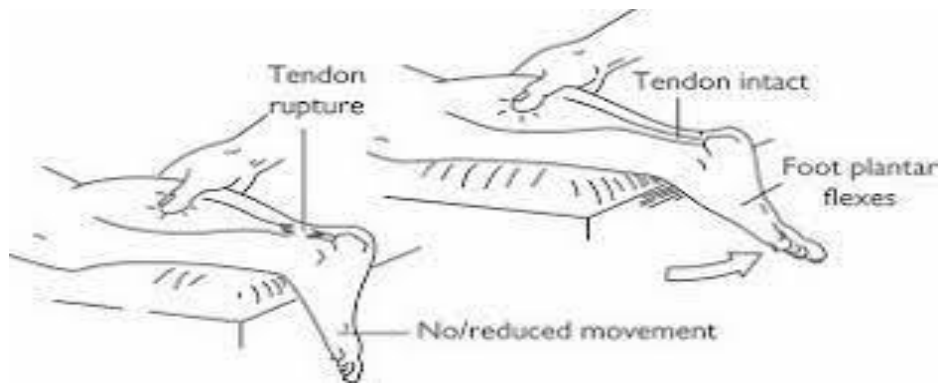
Slika 6 – ruptura ahilove tetive

(izvor: <https://stabilitas.com.hr/ruptura-ahilove-tetive-mehanizam-ozljede-i-tretman/>)

### 3.5. Dijagnostika rupture ahilove tetive

Dijagnostika ruptore ahilove tetive uključuje detaljnu anamnezu u kojoj se ispituje i povijest prijašnjih ozljeda, razina bavljenja tjelesnom aktivnosti, opis događaja pri kojem se dogodila ozljeda i drugo. Nerijetko se događa da osoba prilikom ozljede čuje i zvuk pucanja. Najpouzdaniji je test za procjenu Thompsonov test (Slika 7) čija klinička pouzdanost doseže i do 96%. Test se izvodi na način da je osoba u proniranom položaju pri čemu su koljena ispružena, a stopala opuštenu vise preko fizioterapijskoga stola. Liječnik ili terapeut rukom obuhvaća mišić stražnje strane potkoljenice te pritiskom na najmuskulatojniji dio pokušava isprovocirati pokret stopala. Ukoliko

nakon pritiska na mišiće stražnje strane potkoljenice stopalo ostane nepomično, gotovo je sigurno da se radi o rupturi ahilove tetive. Drugi je način za utvrđivanje rupture ahilove tetive pregled dijagnostičkim ultrazvukom. Na mjestu rupture naći će se povećani izljev krvi te prekid kontinuiteta same tetive. Također je moguće pomicanjem stopala tijekom ultrazvuka, ovisno o smjeru pomjeranja, vidjeti približavanje odnosno udaljavanje rupturiranih krajeva tetive.



Slika 7 – Thompsonov test

(izvor: <http://heelpain.weebly.com/achilles-tendon-rupture.html> )

## 4. PREVENCIJA OZLJEDA AHILOVE TETIVE

S obzirom na to da je jedan od glavnih uzroka ozljeda ahilove tetive kod sportaša neadekvatan plan i program treninga, od iznimne je važnosti individualno planirati trenažne mikrociklus. Važno je da se planiraju ovisno o kalendaru natjecanja kako ne bi došlo do preopterećenja odnosno pretjeranog intenziteta i ekstenziteta u treningu uz neadekvatan odmor i regeneraciju sportaševa tijela i organizma. Hess (2009.) u svome radu navodi kako je primarni zadatak za izbjegavanje ozljeda ahilove tetive spriječiti nastanak degenerativnih promjena uz smanjenu proizvodnju kolagena tip 3 (slabiji kolagen). So i Pollard (1997.) u svome su radu naveli da su za 75% ozljeda ahilove tetive kod trkača odgovorne pogreške u samome trenažnom procesu.

Kod rekreativaca, važan je faktor prevencije ozljede ahilove tetive također i održavanje optimalne krvne opskrbe tetive kroz fizičku aktivnost. Vrlo je važno da razina fizičke aktivnosti s godinama ne opada kako bi se održala zadovoljavajuća svojstva tetive, kako bi imali optimalan dotok hranjivih tvari do tetive te smanjili akumulirani zamor na samu tetivu.

Zagrijavanje prije same fizičke aktivnosti je jedan od preduvjeta koji može pomoći očuvati zdravlje tetive. Adekvatnim zagrijavanjem podižemo temperaturu tijela kojom generalno pripremamo lokomotorni sustav za aktivnost, te posljedično i ahilovu tetivu za opterećenja koja će podnositi tijekom same fizičke aktivnosti. Fleksibilnost vlakana ahilove tetive povećava se proporcionalno s trajanjem zagrijavanja (Hess, 2009).

Za istezanje, kao mjeru prevencije za ozljedu ahilove tetive, postoje oprečna razmišljanja. Smatra se da je istezanje korisno u rehabilitacijskom procesu kada se radi o sindromu prenaprezanja ahilove tetive, npr. tendinitis (So i Pollard, 1997). Većina se znanstvene literature odnosi na istezanje kao prevenciju ozljeda kompletnog mišićno-koštanog sustava, no to ne možemo sa sigurnošću primjeniti na ahilovoj tetivi. Park i Chou (2006.) proveli su istraživanje na 50 sportaša, prosječne dobi od 25 godina, podijeljenih u 3 skupine:

1. grupa – pasivno istezanje
2. grupa – bez istezanja
3. grupa – pasivno istezanje kombinirano sa trčanjem na traci 10 minuta

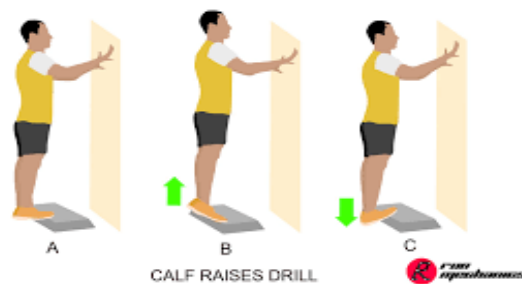

Grupe koje su imale uključeno istezanje provodile su dvije vježbe statičkog istezanja mišića stražnje strane potkoljenice u 3 serije po 30 sekundi.

Zaključak je rada da ne preporučuju istezanje mišića stražnje strane potkoljenice, osobito ne prije aktivnosti iz sljedećih razloga:

1. povećani opseg pokreta dorzalne fleksije: sa 30.2 na 31.1 stupanj što doprinosi nestabilnosti gležnja
2. nakon istezanja, maksimalna pasivna sila tetive opada sa 29.8N na 27.1N
3. maksimalna aktivna sila plantarnih fleksora sa 62.5N na 57.9N

Jakost plantarnih fleksora, primarno *m. gastrocnemius* i *m. soleus*, usko je povezana sa ozljedama ahilove tetive zbog sila koje ona generira tijekom aktivnosti. Najučestaliji trenažni sadržaji za podizanje jakosti plantarnih fleksora stopala su podizanje na prste na potpuno opruženo koljeno (Slika 8) kojim dominatno jačamo *m. gastrocnemius* te podizanje na prste sa koljenom u fleksiji (Slika 9) za jačanje *m. soleus*. Važno je napomenuti kako su *m. soleus* i *m. gastrocnemius* po anatomskoj građi različiti jer *m. soleus* može podnijeti veća opterećenja (do 8 puta tjelesne težine), te ga sukladno tome treba i trenirati većim intenzitetom uz adekvatan odmor i periodizaciju obzirom na trenažne i natjecateljske aktivnosti u matičnom sportu.



slika 8 – podizanje na prste na opružena koljena

(izvor: <https://geeksonfeet.com/workouts/calfraises/> )



slika 9 – podizanje na prste sa koljenom u fleksiji

(izvor: <https://www.inspireusafoundation.org/seated-calf-raises/> )

## **5. REHABILITACIJA RUPTURE AHILOVE TETIVE**

Ruptura ahilove tetive najčešće nastaje neizravnim djelovanjem sile na samu ahilovu tetivu. Često do rupture dolazi prilikom sportskih aktivnosti, a obzirom na životnu dob, kontraindikacije, mjesto rupture te zanimanje osobe (sportaš/rekreativac) može se liječiti operacijom ili konzervativnim načinom. Vrlo često kod osoba starije životne dobi ili osoba čije zdravstveno stanje ne dozvoljava operacijsko liječenje koristi se konzervativni pristup rehabilitaciji, dok se kod sportaša gotovo uvijek koristi operacijski pristup. Rehabilitacijski se proces planira u skladu s ciljevima osobe; rekreativcima je to povratak u svakodnevne životne aktivnosti, dok je sportašima to povratak sportskim aktivnostima te je to u pravilu duži rehabilitacijski proces zbog zahtjeva koje pojedini sport iziskuje.

### **5.1. Konzervativni pristup rehabilitaciji rupture ahilove tetive**

Konzervativni pristup liječenju rupture ahilove tetive u odnosu na operacijski ima svoje prednosti i nedostatke. Prednosti su konzervativnog liječenja ahilove tetive: izbjegavanje mogućih komplikacija tijekom operacije, izbjegavanje rizika oštećenja drugih anatomskih struktura poput živaca, a stopa je ponovne rupture u postotku jednaka kao i kod operacijskog liječenja ukoliko se rehabilitacijski proces pravilno odradi. Neke su od opasnosti koje su moguće tijekom konzervativnog liječenja ahilove tetive stvaranje krvnog ugruška te slabost koja se javlja kao posljedica pretjeranog izduživanja tetive. Također je moguće i da sam rehabilitacijski proces potraje nekoliko tjedana duže obzirom na slabost tetive te nemogućnost izlaganjima visointenzivnim modalitetima treninga ukoliko se radi o sportašu.

#### **5.1.1. Kriterij za konzervativni pristup rehabilitaciji rupture ahilove tetive**

Glazernook i Rubinger (2019.) u svome su radu opisali konzervativni pristup liječenju rupture ahilove tetive (GAPNOT – Glazerbook/Rubinger Achilles Protocol for Nonoperative treatment). Najvažniji je kriterij da je ozlijeđenoj osobi ruptura dijagnosticirana unutar 48 sati, da je osoba minimalno opterećivala i oslanjala se na ozlijeđenu nogu. Također je vrlo bitno upoznati osobu sa ostalim kriterijima kojih se mora pridržavati kod konzervativnog liječenja

rupture ahilove tetive (Tablica 1.). Ukoliko osoba ne ispunjava zadane kriterije, preporučuje se operacijsko liječenje.

**Tablica 1. – kriterij za pristup konzervativnom liječenju po GAPNOT-u (Glazerbook, Rubinger 2019)**

<b>Uključujući kriterij</b>	<b>Isključujući kriterij</b>
Dijagnosticirana kompletna ruptura ahilove tetive (Thompson squeeze test, magnetska rezonanca)	Avulzijska ruptura – odvajanje tetive od mišića ili petne kosti
Želja i mogućnost za pridržavanjem kompletnog rehabilitacijskog protkola	Ako stopalo nije imobilizirano u položaj plantarne fleksije unutar 48 sati
Rehabilitacija započinje unutar sedam dana od ozljede	Dodatne ozljede na istoj nozi
Potpisan pristanak na konzervativno liječenje	Postojanje prijašnjih ozljeda na istoj ahilovoj tetivi
	Psihološke i fizičke prepreke za praćenje protkola rehabilitacije
	Postojanje drugih faktora koji povećavaju rizik rupture ahilove tetive (autoimune bolesti, dijabetes itd.)

### **5.1.2. GAPNOT rehabilitacijski protokol konzervativnog liječenja rupture ahilove tetive**

Ukoliko pacijent pristane i ispuni sve kriterije za konzervativno liječenje rupture ahilove tetive, pristupa se GAPNOT protoklu.

1. FAZA (0-2 tjedna) – početna faza podrazumijeva imobilizaciju u vidu gipsa. Stopalo se postavi u maksimalnu plantarnu fleksiju te se u tom položaju imobilizira. Ova faza traje prva dva tjedna, a pacijent je obavezan neopterećivati ozlijeđenu nogu uz pomoć podlaktičnih štaka.

2. FAZA (2-4 tjedna) – skida se gips te se stopalo postavlja u sadrenu čizmu. Od drugog do trećeg tjedna počinje se opterećivati ozlijeđena noga sa 25% tjelesne težine, dok od trećeg do četvrtog tjedna dozvoljeno je oslanjati se na ozlijeđenu nogu sa 50% tjelesne težine. Aktivnu plantarnu i dorzalnu fleksiju dozvoljeno je izvoditi do neutralnog položaja dok je aktivnu inverziju i everziju dozvoljeno izvoditi ispod neutralnog položaja. Također je potrebno koristiti pasivne oblike terapija kako bi se smanjio otok (krioterapija, kinesiotaping...). Dozvoljeno je izvoditi vježbe za ostatak tijela, ali bez pokreta gležnja. U ovoj fazi također uvodimo mišićnu elektrostimulaciju kako bi ojačali mišiće stražnje strane potkoljenice kroz aktivan pokret u sjedenju. Također se preporučuje izvođenje vježbi za poboljšanje kardiorespiratornog sustava uz obavezu nošenja sadrene čizme (Airbike).
3. FAZA (4-6 tjedna) – od četvrtog do petog tjedna dozvoljeno je opterećivanje ozlijeđene noge u vidu od 75% tjelesne težine, dok je od petog do šestog tjedna dozvoljeno potpuno opterećivanje ozlijeđene noge uz obavezu nošenja sadrene čizme. Nastavlja se sa provedbom vježbi za poboljšanje kardiorespiratornog sustava, korištenje elektrostimulacije uz progresivno opterećivanje u odnosu na fazu prije. Opseg pokreta u gležnju i dalje ne smije prelaziti preko neutralnog položaja u svim smjerovima.
4. FAZA (6-8 tjedna) – u ovoj fazi je potrebno potpuno otkloniti otok ukoliko još postoji. Nastavljati s progresivnim opterećenjem vježbi stražnje strane potkoljenice u otvorenom i zatvorenom kinetičkom lancu uz korištenje elektrostimulacije ukoliko je potrebno. Opseg pokreta i dalje ne smije prelaziti neutralan položaj. Ukoliko je moguće uključiti vježbe u bazenu te vježbe propriocepcije kao i hodanje po traci ili vožnju stacionarnog bicikla ukoliko pacijent tolerira takav vid opterećenja.
5. FAZA (8-12 tjedna) – faza u kojoj se postepeno skida sadrena čizma te taj postupak obično traje od dva do pet dana. Potrebno je objasniti pacijentu kako je tetiva i dalje vrlo osjetljiva te se ne smije izlagati pretjeranim opterećenjima. U ovoj se fazi uključuju vježbe na nestabilnim podlogama te

vježbe istezanja mišića stražnje strane potkoljenice uz uvjet da dorzalna fleksija ne ide preko neutralnog položaja. Uvode se vježbe sunožnog podizanja na prste uz postepenu progresiju prema jednonožnom podizanju na prste za poboljšanje jakosti mišića stražnje strane potkoljenice. Nastavlja se raditi na opsegu pokreta te je po potrebi moguće nositi steznik oko gležnja ukoliko pacijentu to odgovara.

6. FAZA (12-16 tjedna) – faza u kojoj se nastavlja progresija u snazi, izdržljivosti, opsegu pokreta te fleksibilnosti okolnih mišića. Važno je naglasiti kako je tetiva i dalje osjetljiva te pacijent mora paziti na svoje svakodnevne aktivnosti, izbjegavati čučnjeve i iskorake s dodatnim opterećenjem te općenito vježbe koje dodatno pojačavaju stres na tetivu.
7. FAZA (16+ tjedana) – dozvoljeno potpuno opterećivanje noge u svim vježbama, postepeno ubacivati vježbe skipova i poskoka ovisno o stanju pacijenta.
8. FAZA (6-9 mjeseci) – ukoliko je pacijent ostvario 80% simetrije jakosti ozlijeđene i zdrave noge, dozvoljeno je postepeno trčanje uz nastavak jačanja deficitarne noge. Zabranjeno je sprintanje, promjene pravca kretanja te intenzivna pliometrija.
9. FAZA (12 mjeseci) – potrebno je testiranjem utvrditi postoje li određeni disbalansi među mišićima. Uz suglasnost medicinskog osoblja, uspješno apsolviranim testovima za povratak sportskim aktivnostima uz adekvatan rehabilitacijski proces koji je sadržavao sve komponente, dozvoljen je postepenim povratak potpunim sportskim aktivnostima.

## **5.2. Rehabilitacija ruptur ahilove tetive – operacijsko liječenje**

Operacijsko liječenje ruptur ahilove tetive predstavlja početak dugotrajnog procesa rehabilitacije i povratka u svakodnevne životne i sportske aktivnosti. Postoje mnoge tehnike operacije ahilove tetive, no u posljednje se vrijeme izdvaja perkutano

šivanje ahilove tetive. Takav se postupak izvodi bez velikog kožnog reza te smanjuje rizike infekcije i usporenog zarastanja ahilove tetive (Jovičić, Mihajlović, 2018.).

Trajanje oporavka i rehabilitacijskog procesa nakon same operacije ovisi o više faktora kao što su: dob, vrsta i razina tjelesne aktivnosti (rekreativac/sportaš) kao i životni stil. Strom i Casillas (2009.) navode kako rekreativci, odnosno osobe koje imaju manju razinu tjelesne aktivnosti u svakodnevnom životu, imaju duži rehabilitacijski proces obzirom da su izloženi većim komplikacijama tijekom samog rehabilitacijskog procesa. Razlika između sportaša i rekreativaca u rehabilitacijskom procesu je motivacija i posvećenost koju sportaši imaju kao i kvaliteta rehabilitacijskog procesa. Profesionalni sportaši u svojim klubovima posjeduju cijeli tim koji se sastoji od liječnika, fizioterapeuta, kineziologa te nerijetko sportskog psihologa koji uvelike pomažu sportaševom rehabilitacijskom procesu održavajući motivaciju, te mu omogućuju najkvalitetniji rehabilitacijski program obzirom na pojedinu fazu oporavka.

Životna je dob također jedan od uvjeta trajanja rehabilitacijskog procesa. Kod osoba starije životne dobi zabilježene su promjene na staničnoj razini ahilove tetive te smanjenje elastičnosti tetive. Kod takvih je osoba potreban manje agresivan rehabilitacijski protokol uz naglasak na kvalitetno zagrijavanje prije aktivnosti te regeneraciju nakon aktivnosti.

Pušenje, kao učestala navika u današnjem svijetu, ima negativan utjecaj na cijeljenje ahilove tetive. Posljedica pušenja može biti smanjena proliferacija crvenih krvnih zrnaca, fibroblasta i drugih komponenata koje su ključne za proces zacjeljivanja ahilove tetive (Strom, Casillas, 2009.).

Operacijsko liječenje, kao i konzervativno, ima svoje prednosti i rizike (Tablica 2.).

**Tablica 2 – Prednosti te rizici/nedostatci operacijskog liječenja ruptуре ahilove tetive (Glazerbook, Rubinger 2019.)**

<i><b>PREDNOSTI</b></i>	<i><b>RIZICI I NEDOSTATCI</b></i>
Nizak postotak ponovljene ruptуре	Stvaranje krvnog ugruška
Dobri krajnji rezultati rehabilitacije	Moguća infekcija
Moguć brži oporavak u odnosu na konzervativno liječenje (nekoliko tjedana)	Ozljede živca
Moguće ranije uključivati vježbe s otporom koje dugotrajno smanjuju mogućnost ponovljene ruptуре	Problemi sa zacjeljivanjem

Veća maksimalna sila plantarnih fleksora	Ožiljak
	Ostali opći rizici koji su mogući prilikom operacija

### 5.2.1 Rehabilitacijski protokol rupture ahilove tetive – operacijsko liječenje

Rehabilitacija ruptur ahilove tetive može varirati ovisno o povijesti bolesti, uspješnosti operacije te također o operativnoj tehnici koja se izvodila prilikom samoga šivanja ahilove tetive. S rehabilitacijskim je procesom potrebno započeti neposredno nakon operacije. Obavezna je mobilizacija u trajanju od 6 tjedana kako bi se smanjila mogućnost ponovljene ruptur iako kod sportaša postoji mogućnost i kraćeg perioda imobilizacije (Strom i Casillas, 2009.). U samome početku cijeljenja ahilove tetive nakon operacije, kada se kolagenska vlakna formiraju, moguće je javljanje napetosti duž tetive koja usporava proces zacjeljivanja (Jakelić, 2018). Najpogodniji položaj za samo zacjeljivanje ahilove tetive smatra se položaj stopala u plantarnoj fleksiji, dok se za imobilizaciju u prvih desetak dana koriste gips, a kasnije i sadrena čizma. Iako se ne preporučuje opterećenje operirane noge tijekom imobilizacije, neke studije upućuju na benefite ranijeg opterećivanja noge kao što su: smanjena atrofija mišića, brže zacjeljivanje te raniji povratak sportskim aktivnostima.

Prema Stromu i Casillasu (2009.), u postoperativnoj fazi nakon šivanja ahilove tetive možemo odrediti 5 ciljeva rehabilitacije:

1. CILJ: smanjenje boli i otoka
2. CILJ: poboljšanje dorzalne fleksije gležnja bez ugrožavanja tetive
3. CILJ: Sigurno jačanje plantarnih fleksora i ahilove tetive
4. CILJ: Poboljšavanje jakosti i koordinacije donjih ekstremiteta
5. CILJ: Omogućiti siguran povratak u sportske aktivnosti

Isti su autori u svome radu opisali i rehabilitacijski protokol nakon šivanja ahilove tetive (Tablica 3). Iz njihova je protokola vidljivo kako je zabranjeno opterećivanje operirane noge u prvih šest tjedana. U ovome rehabilitacijskome protokolu navedene su opće smjernice obzirom na kronologiju rehabilitacije, no sam proces individualno je prilagodljiv ovisno o stanju pacijenta

**Tablica 3. – Rehabilitacijski protokol po Stromu i Casillasu (2009)**

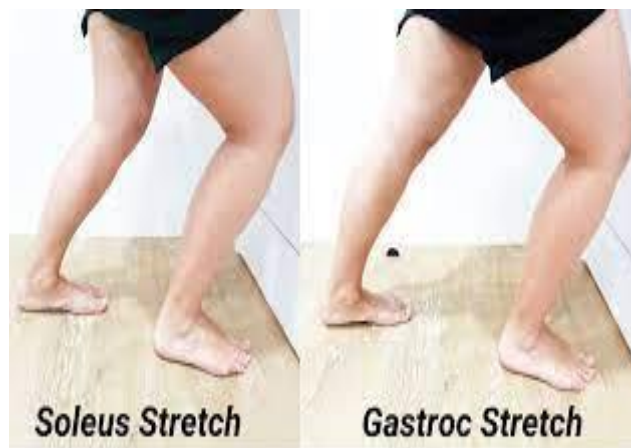<b>1. dan</b>	Operiranu nogu držati na povišenju te je zabranjeno opterećivanje operirane noge. Raditi vježbe za pomicanje nožnoga palca.
<b>10. dan</b>	Uklanjanje šavova. Stopalo se postavlja u sadrenu čizmu sa udlagama pod petom dok je stopalo u položaju plantarne fleksije. I dalje zabranjeno opterećivanje te se potiče pomicanje nožnoga palca.
<b>17. dan</b>	Smanjuje se udloga te se stopalo rasterećuje i postavlja u položaj manje plantarne fleksije. Opterećivanje noge zabranjeno.
<b>24. dan</b>	Uklanja se još jedna udloga te se stopalo postavlja u neutralan položaj. Pacijent nastavlja s vježbama pomicanja palca dok je opterećivanje noge i dalje zabranjeno. Uvodi se masaža mišića gastrocnemiusa te blago istezanje tetive.
<b>6. tjedan</b>	Koristi se izmjenjiva udloga koja dopušta pasivno istezanje. Pacijentu je dopušteno opterećivanje noge te se postepeno uvodi izolirano istezanje mišića soleusa i gastrocnemiusa. Započinjemo program jačanja mišića potkoljenice uz pomoć elastične trake. Pratiti pacijentov napredak te postepeno progresirati prema ekscentričnim vježbama.
<b>9. tjedan</b>	Koristi se izmjenjiva udloga samo tijekom dnevnih aktivnosti. Uz nastavak jačanja mišića potkoljenice i ostale muskulature, uvode se vježbe propriocepcije i balansa te korištenje nestabilnih površina za vrijeme treninga.
<b>12. tjedan</b>	Program fizikalne terapije prelazi u sportsku fazu. Uz adekvatan opseg pokreta te nastavak jačanja kompletne potkoljenične muskulature postepeno se uvodi pravocrtno trčanje.
<b>16. tjedan</b>	Procjenjujemo stanje tetive, je li bolna i sposobna za potpunu dorzalnu fleksiju. Pacijent se vraća svojim svakodnevnim aktivnostima uz naglasak na istezanje te zagrijavanje.

U prikazanom protokolu rehabilitacije vidljivo je kako autori naglašavaju kasnije opterećivanje noge te produženu imobilizaciju čak i do devetog tjedna. S druge strane, Jakelić (2018.) u svome radu navodi 12 nasumičnih studija koje su istraživale razlike u pristupu rehabilitaciji nakon rupture ahilove tetive; pet je studija uspoređivalo rano opterećivanje noge sa neopterećivanjem noge u imobiliziranom položaju sa stopalom postavljenim u plantarnu

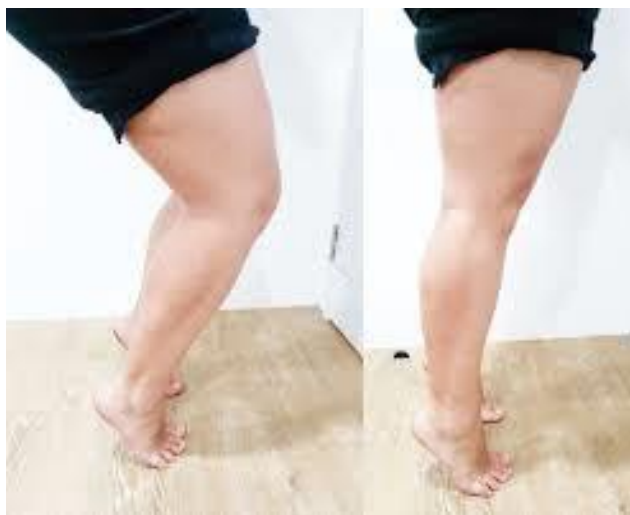

fleksiju, četiri su studije uspoređivale ranu mobilizaciju stopala sa imobilizacijom stopala dok su preostale tri studije uspoređivale kombinaciju ranijeg opterećivanja noge sa mobilizacijom stopala u odnosu na izoliranu imobilizaciju stopala. Najkvalitetnije rezultate pokazala je posljednja opcija, odnosno rano opterećivanje stopala sa mobilizacijom stopala u rasponu od potpune plantarne fleksije do 0 stupnjeva dorzalne fleksije. Time je skraćen proces rehabilitacije odnosno ubrzan je proces svakodnevnim životnim aktivnostima, također su smanjeni troškovi same rehabilitacije dok je u isto vrijeme smanjena atrofija mišića potkoljenice i vraćena prvobitna jakost (Jakelić 2018.; Brumann i sur., 2014.)

Kriterij je za selekciju vježbi prilikom rehabilitacije ahilove tetive bol odnosno sposobnost tetive da podnosi sile kojima se izlaže tijekom pojedinih vježbi. U određenim kronološkim fazama potrebno je koristiti adekvatne vježbe kao alate za što uspješnije i sigurnije ostvarivanja pojedinih ciljeva rehabilitacije. Jedan od najvažnijih ciljeva rehabilitacije rupture ahilove tetive svakako je povratak opsega pokreta te povratak jakosti mišića potkoljenice uz jačanje i ostalih mišićnih skupina osobito na ozlijeđenoj nozi (mišići prednje i stražnje strane natkoljenice, mišići kuka, mišići trupa...). Isto tako, od iznimne je važnosti održavanje kardiorespiratornog sustava kroz vježbe na stacionarnom biciklu (air bike) i na drugim spravama. Nezaobilazne su vježbe u rehabilitaciji rupture ahilove tetive istezanje mišića stražnje strane potkoljenice (Slika 10), te ekscentrične vježbe za jačanje mišića stražnje strane potkoljenice *m. soleusa* i *m. gastrocnemiusa* (Slika 11).



Slika 10 – Istezanje mišića stražnje strane potkoljenice  
(izvor: <https://intouchphysio.com/soleus-muscle/> )



**Slika 11 – jačanje *m. soleusa* (lijevo) te *m. gastrocnemiusa* (desno)**

(izvor: <https://intouchphysio.com/soleus-muscle/> )

Nezaobilazan su dio rehabilitacije ahilove tative također i vježbe propriocepcije i balansa koje možemo izvoditi na stabilnim podlogama uz preturbacije, ili na nestabilnim površinama (Slika 12). Vježbama propriocepcije i balansa osvještavamo svijest o položaju određenih dijelova tijela u prostoru.



**Slika 12 – primjer vježbi za propriocepciju na nestabilnoj podlozi**

(izvor: <https://bauerfeind.hr/web/izbjegnite-ozljede-treningom-propriocepcije/593/> )

Uz navedene primjere osnovnih vježbi, obavezno je tijekom rehabilitacije jačanje i ostalih mišićnih skupina kao i uvođenje složenih vježbi koje će dodatno opteretiti tetivu. To su vježbe poput čučnjeva, iskoraka, zakoraka kao i jednonožnih čučnjeva kada je osoba spremna

za izvođenje. Kod sportaša, nužno je proći i rehabilitacijsku fazu adaptacije na zahtjeve pojedinog sporta prije samoga povratka u sportski trening (*eng. return to play*). U toj se fazi prolazi adaptacija i razvoj na određene motoričke sposobnosti koje karakterizira matični sport kao što su: agilnost, brzina, koordinacija i druge. Kada je sportaš zadovoljio i kronološki prošao sve faze rehabilitacije spreman se vratiti matičnome sportu, pod nadzor glavnoga trenera.

## 6. ZAKLJUČAK

Rehabilitacija ruptуре ahilove tetive dugotrajan je i zahtjevan proces koji zahtjeva motivaciju, disciplinu, želju i volju za uspješnim povratkom svakodnevnim životnim ili sportskim aktivnostima. S obzirom na zahtjeve današnjeg sporta, sve više sredovječnih rekreativaca i incidencija, ruptуре ahilove tetive sve su češće te je potrebno posvetiti se prevenciji iste kako ne bi došlo do ozljeda; tendinitisa, tendinopatije, ili u najgorem slučaju ruptуре ahilove tetive. Za rekreativce poželjno je kvalitetno zagrijavanje uz doziranje volumena visokointenzivnih aktivnosti koje povećavaju rizik za ozljedu ahilove tetive, te je od koristi provođenje sadržaja za jačanje kompletnih donjih ekstremiteta s naglaskom na jačanje mišića stražnje strane potkoljenice i same ahilove tetive. Sportašima je pak najveća prepreka gust kalendar natjecanja te neadekvatno doziranje opterećenja. Uz pravilno i dozirano trenažno opterećenje koje iziskuje ahilovu tetivu da podnosi velike sile potrebno je također adekvatno jačanje mišićno-tetivnog kompleksa stražnje strane potkoljenice. Ukoliko dođe do ruptуре, potrebno je što prije odabrati način rehabilitacije, konzervativni ili operacijski, te držati se kronoloških faza i zahtjeva uz suradnju liječnika, terapeuta i samoga pacijenta.

## 7. LITERATURA

1. Barfod, K. W., Riecke, A. F., Boesen, A., Hansen, P., Maier, J. F., Døssing, S., & Troelsen, A. (2015). Validation of a novel ultrasound measurement of Achilles tendon length. *Knee Surgery, Sports Traumatology, Arthroscopy*, *23*, 3398-3406.
2. Benjamin, M., Theobald, P., Suzuki, D., & Toumi, H. (2007). The anatomy of the Achilles tendon. *The Achilles Tendon*, *3*, 5-16.
3. Theobald, P., Benjamin, M., Nokes, L., & Pugh, N. (2005). Review of the vascularisation of the human Achilles tendon. *Injury*, *36*(11), 1267-1272.
4. Winnicki, K., Ochała-Kłos, A., Rutowicz, B., Pękala, P. A., & Tomaszewski, K. A. (2020). Functional anatomy, histology and biomechanics of the human Achilles tendon—A comprehensive review. *Annals of Anatomy-Anatomischer Anzeiger*, *229*, 151461.
5. Dawe, E. J., & Davis, J. (2011). (vi) Anatomy and biomechanics of the foot and ankle. *Orthopaedics and Trauma*, *25*(4), 279-286.
6. O'Brien, M. (2005). The anatomy of the Achilles tendon. *Foot and ankle clinics*, *10*(2), 225-238.
7. Joseph, M. F., Lillie, K. R., Bergeron, D. J., & Denegar, C. R. (2012). Measuring Achilles tendon mechanical properties: a reliable, noninvasive method. *The Journal of Strength & Conditioning Research*, *26*(8), 2017-2020.
8. Narici, M. V., & Maganaris, C. N. (2006). Adaptability of elderly human muscles and tendons to increased loading. *Journal of anatomy*, *208*(4), 433-443.
9. Rosager, S., Aagaard, P., Dyhre-Poulsen, P., Neergaard, K., Kjaer, M., & Magnusson, S. P. (2002). Load-displacement properties of the human triceps surae aponeurosis and tendon in runners and non-runners. *Scandinavian journal of medicine & science in sports*, *12*(2), 90-98.
10. Kubo, K., Kanehisa, H., Miyatani, M., Tachi, M., & Fukunaga, T. (2003). Effect of low-load resistance training on the tendon properties in middle-aged and elderly women. *Acta physiologica scandinavica*, *178*(1), 25-32.

11. Doral, M. N., Alam, M., Bozkurt, M., Turhan, E., Atay, O. A., Dönmez, G., & Maffulli, N. (2010). Functional anatomy of the Achilles tendon. *Knee Surgery, Sports Traumatology, Arthroscopy*, 18, 638-643.
12. Hess, G. W. (2010). Achilles tendon rupture: a review of etiology, population, anatomy, risk factors, and injury prevention. *Foot & ankle specialist*, 3(1), 29-32.
13. Kezunović, M., Bjelica, D., Hadžić, R., Petković, J., & Popović, S. (2014). Achilles Tendon Disease in Athletes. In *U Proceedings of 12th international annual conference "Conditioning od Sportmen* (pp. 388-392).
14. Lorimer, A. V., & Hume, P. A. (2014). Achilles tendon injury risk factors associated with running. *Sports Medicine*, 44, 1459-1472.
15. Cook, J. L., & Purdam, C. R. (2009). Is tendon pathology a continuum? A pathology model to explain the clinical presentation of load-induced tendinopathy. *British journal of sports medicine*, 43(6), 409-416.
16. Bojanić, I., Križan, S., Dimnjaković, D., Janjić, T., & Smoljanović, T. (2013). Neinsercijska tendinopatija Ahilove tetive. *Medicina Fluminensis: Medicina Fluminensis*, 49(2), 121-135.
17. Peškir, D. (2020). *Ruptura Ahilove tetive i liječenje* (Doctoral dissertation, University of Zagreb. School of Medicine. Department of Surgery).
18. So, V., & Pollard, H. (1997). Management of Achilles tendon disorders: a case review. *Australasian Chiropractic & Osteopathy*, 6(2), 58.
19. Park, D. Y., & Chou, L. (2006). Stretching for prevention of Achilles tendon injuries: a review of the literature. *Foot & ankle international*, 27(12), 1086-1095.
20. Glazebrook, M., & Rubinger, D. (2019). Functional rehabilitation for nonsurgical treatment of acute Achilles tendon rupture. *Foot and Ankle Clinics*, 24(3), 387-398.

21. Strom, A. C., & Casillas, M. M. (2009). Achilles tendon rehabilitation. *Foot and ankle clinics*, 14(4), 773-782.
  
22. Jovičić, Ž., & Mihajlović, B. HIRURŠKI TRETMAN RUPTURE AHILOVE TETIVE. In *Osma međunarodna konferencija "Sportfiske nauke i zdravlje" ZBORNIK RADOVA* (p. 143).
  
23. Jakelić, A. (2018). *Rehabilitacija nakon ozljede Ahilove tetive* (Doctoral dissertation, University of Zagreb. School of Medicine. Chair of Physical Medicine and General Rehabilitation).