

Kineziterapija sraca glenohumeralnog zgloba

Sardelić-Kolinac, Anja

Undergraduate thesis / Završni rad

2022

Degree Grantor / Ustanova koja je dodijelila akademski / stručni stupanj: **University of Split, Faculty of Kinesiology / Sveučilište u Splitu, Kineziološki fakultet**

Permanent link / Trajna poveznica: <https://um.nsk.hr/um:nbn:hr:221:920605>

Rights / Prava: [In copyright](#)/[Zaštićeno autorskim pravom.](#)

Download date / Datum preuzimanja: **2024-11-29**



Repository / Repozitorij:

[Repository of Faculty of Kinesiology, University of Split](#)



SVEUČILIŠTE U SPLITU
KINEZIOLOŠKI FAKULTET

Sveučilišni preddiplomski studij Kineziologije
Smjer Kineziterapija

KINEZITERAPIJA SRAZA
GLENOHUMERALNOG ZGLOBA
ZAVRŠNI RAD

Student:

Anja Sardelić-Kolinac

Mentor:

Prof.dr. sc. Jelena Paušić

Split, 2022.

SADRŽAJ

1. UVOD.....	1
1.1. Osnove anatomije	2
1.1. Rotatorna manžeta.....	4
2. OPIS KLIJENTA – KRATKA ANAMNEZA	6
3. DIJAGNOSTIKA POSTURE I FUNKCIJE MIŠIĆNO – KOŠTANOG SUSTAVA.	7
3.1. Frontalna analiza	7
3.2. Posteriorna analiza	8
3.3. Sagitalna analiza	9
3.4 Temeljni obrazac pokreta	10
3.5 Neer i Hawkins test	11
4. POSTAVLJANJE CILJEVA KINEZITERAPIJSKOG TRETMANA..	12
5. PLANIRANJE I PROGRAMIRANJE KINEZITERAPIJSKOG TRETMANA	13
5.1 I. etapa	13
5.2 II. etapa	18
5.3 III. etapa	23
5.4 IV. etapa	27
6. ZAKLJUČAK	36
7. LITERATURA	37

SAŽETAK

Sindrom sraza ramena (engl. impingement syndrome shoulder - SIS) bolni je proces upale burze i pripadajućeg dijela rotatorne manžete ramenog zgloba. Uzrok ovome su dugotrajne aktivnosti rukom iznad glave ili učestale kratke, ali snažne aktivnosti s podignutom rukom. Rameni zglob je najnestabilniji zglob u tijelu. Stabilnost mu održavaju mišići rotatorne manžete koji ga okružuju te održavaju kontakt između zglobnih površina. Rameni zglob često je izložen opterećenju te je sklon ozljedama i oštećenjima. Jedno od takvih oštećenja je i sindrom sraza kod kojeg dolazi do kompresije na strukture rotatorne manžete, subakromijalne burze i tetive duge glave m. bicepsa brachii između tuberkula nadlaktične kosti i korakoakromijalnog luka. Ranom dijagnostikom moguće je utvrditi u kojoj mjeri su nastala oštećenja te pripisati određenu vrstu fizikalne terapije. Kineziterapija kao najvažnija metoda liječenja sindroma sraza ima za cilj jačanje mišićno-ligamentarnog aparata sa svrhom sprječavanja daljnjeg pogoršanja, održavanje pokretljivosti i mobilnosti te prevenciju moguće kontrakture u ramenu. Pacijent je uključen u proces liječenja od samog početka i potrebno je njegovo aktivno sudjelovanje i razumijevanje kako bi se lakše savladale terapijske procedure koje slijede u daljnjem liječenju.

Ključne riječi: burza, oštećenje, zglobovi

ABSTRACT

SHOULDER IMPINGEMENT SYNDROME

Shoulder impingement syndrome (SIS) is a common cause of shoulder pain. It occurs when there is an impingement of tendons or bursa in the shoulder from the bones of the shoulder. Overhead activity of the shoulder, especially repeated activity, is a risk factor for shoulder impingement syndrome. The shoulder joint is the most unstable joint in the body. Muscles of rotator cuff give him stability and surrounding it and maintaing contact between the joint surfaces. The shoulder joint is often subjected to loads and is prone to injury and damage. One of these defects is the rotator cuff in which there is a compression of the structures of the rotator cuff, subacromial bursa and the tendom of long head M.biceps brachii between tubercles of the humerus and coracoacromial archus. Early diagnosis is possible to determine to what extent the damage to this attributed to a particular type of physical therapy. Kinesiotherapy as the most important method of treatment syndrome clash aims to strengthen muscle - ligament apparatus with the aim of preventing further deterioration, maintain mobility and preventing possible contracture in the shoulder. The patient is involved in the healing process from the very beginning and it is necessary to his active participation and understanding in order to help overcome therapeutic procedures to follow in further treatment.

Key words: bursa, damage, joints

1. UVOD

Rameni zglob najpokretljiviji je kuglasti zglob u tijelu kojemu je zadaća pripremiti ruku na izvođenje različitih i svakodnevnih životnih aktivnosti. Funkcionalno, sastoji se od više zglobova, međutim, rame, u užem smislu, predstavlja zglob između nadlaktične kosti (humerus), te lopatice (skapula). U pasivne stabilizatore spadaju kosti i ligamenti, dok su aktivni stabilizatori mišići i tetive. Ligamenti pružaju stabilnost zglobu te povezuju dvije kosti. Pokreti u ramenom zglobu mogu se izvoditi kroz tri ravnine, a to su: sagitalna, frontalna i horizontalna ravnina.

Pokreti oko sagitalne osovine izvode se u frontalnoj ravnini koja je usmjerena s desna prema lijevo i to su pokreti abdukcije (odmicanja) i addukcije (primicanja). Abdukciju u ramenom zglobu izvodimo samo do vodoravnog položaja ruke. Daljnju abdukciju nemoguće je izvesti jer proksimalni dio humerusa udara o krov ramenog zgloba.

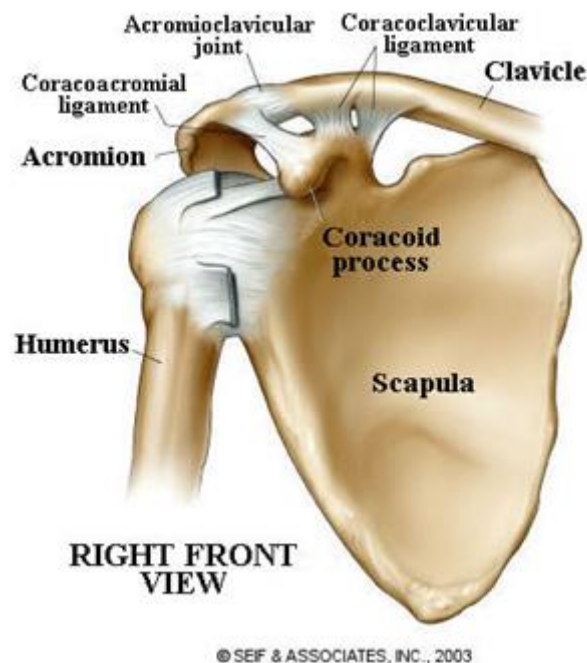
Oko poprečne izvode se pokreti u sagitalnoj ravnini. To su pokreti antefleksije koja je opsežna i retrofleksije koja je ograničena.

Oko horizontalne ravnine prolazi uzdužna osovina koja je postavljena u smjeru trupa nadlaktične kosti. Izvode se pokreti unutarnje i vanjske rotacije nadlaktice. Osim navedenih pokreta koji se odvijaju oko osovine, postoji još pokret cirkumdukcije.

Rame se sastoji od tri različita zgloba: glenohumeralni, akromioklavikularni i sternoklavikularni. Problem u jednom od tih zglobova može uzrokovati bol u ramenu, a ozljede ramena se javljaju u bilo kojoj dobi.

1.1 OSNOVE ANATOMIJE RAMENOG ZGLOBA

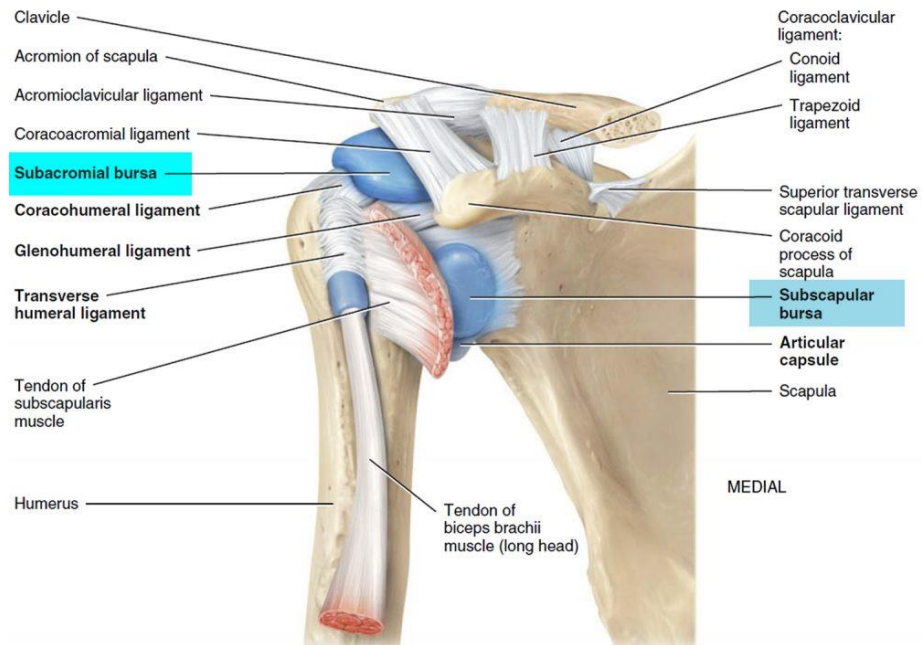
Rameni zglob (articulation humeri) kuglasti zglob u kojem su moguće u svim smjerovima. Zglob se sastoji od tri kosti: nadlaktične kosti (humerusa), lopatice (scapulae) te ključne kosti (clavicule) (Slika 1.) i od tri zglobova: glenohumeralni (zglob između nadlaktične kosti i lopatice), akromioklavikularni (zglob između ključne kosti i koštane izbočine na lopatici – akromiona) i sternoklavikularni (zglob između ključne kosti i prsne kosti).



Slika 1. Kosti koje oblikuju rameni zglob

Izvor: <https://www.videoreha.com/hr-hr/programi/hta7iqda9ugxc4wxzfo2a/ozljeda-akromio-klavikularnog-zgloba--ozljeda-ac-zgloba-napredni-program>

Oko zglobne čahure ramenog zgloba nakazi se nekoliko burzi koje umanjuju trenje okolnih tetiva. Subakromijalna i subskapularna burza su izuzetno važne za funkciju rotatorne manžete, omogućuju klizanje manžete ispod akromioklavikularnog luka pri pokretima ruke (Slika 2).

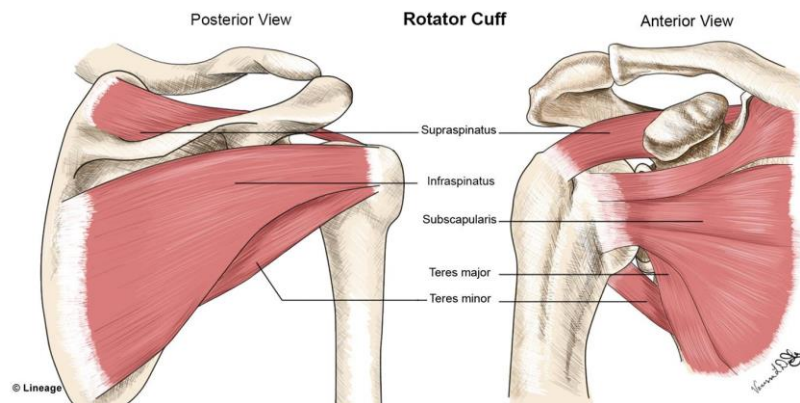


Slika 2. Ligamenti i burze oko ramenog zgloba

Izvor: <https://www.fitness.com.hr/vjezbe/savjeti-za-vjezbanje/Stabilnost-mobilnost-ramenog-zgloba-video.aspx>

1.1.1 ROTATORNA MANŽETA

Osim statičkih stabilizatora ramenog zgloba tu su i dinamički u koje spadaju mišići rotatorne manžete. Ona je tetivno- mišićna ovojnica koja pokriva i pojačava zglobnu čahuru ramenog zgloba (slika 3.). Tetive mišića rotatorne manžete okružuju zglob i aktivno sudjeluju u održavanju doticaja među zglobnim tijelima.

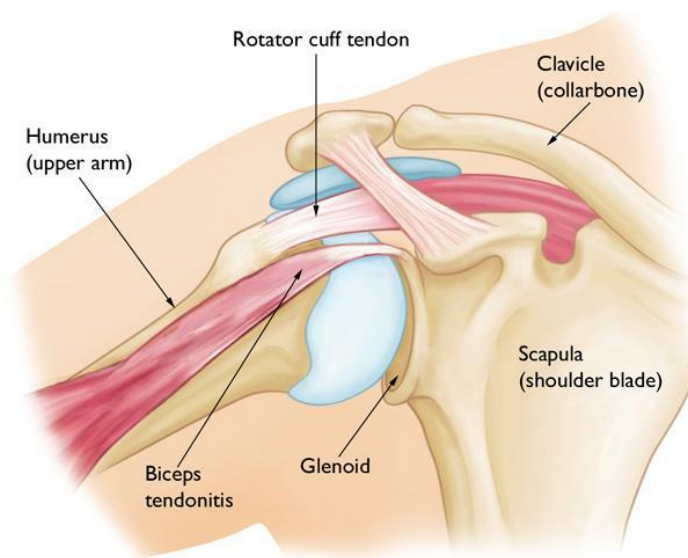


Slika 3. Rotatorna manžeta

Izvor: <https://www.fitness.com.hr/zdravlje/ozljede-bolesti/Ozljede-rotatorne-mansete-rehabilitacija-video.aspx>

Mišići rotatorne manžete su: **m.supraspinatus** (polazi iz fosse supraspinatne, supraspinatusne fascije), **m. Infraspinatus** (polazi iz fosse infraspinatne, spine scapule, infraspinatusne fascije), **m. teres minor** (polazi s lateralnog ruba skapule) i **m. subscapularis** (polazi s donje plohe skapule) .

M. infraspinatus i m. Teres minor imaju ulogu pri vanjskoj rotaciji nadlaktice, m. Subscapularis kod unutarnje rotacije, dok m. Supraspinatus izvodi pokrete abdukcije i fleksije. Pri pokretu abdukcije dolazi do pritiska tetive m. Supraspinatus između glave humerusa i akromioklavikularnog ligamenta. Kako bi taj pritisak na tetivu ublažili, između struktura nalazi se subakromijalna burza. Zbog svakodnevnih kretnji s abduciranom rukom tetiva će biti izložena degenerativnim promjenama. Osim tetive m. supraspinatusa slično se dešava i kod duge glave m. bicepsa brachii. Prilikom prolaska tetive m. bicepsa kroz sulcus intertubercularis (kanal između velikog i malog tuberkula) dolazi do pritiska na nju.



Slika 4. Pritisak na tetivu

Izvor:

<https://www.facebook.com/kiropraktikalukavac/photos/pcb.1505399352944583/1505399329611252/?type=3&theater>

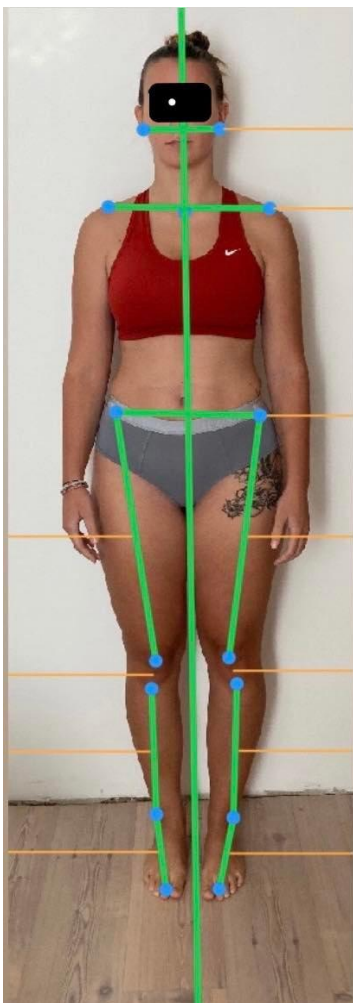
2. OPIS KLIJENTA – KRATKA ANAMNEZA

Klijentica ima 22 godine, studentica Kineziološkog fakulteta, trenira svaki dan, ponekad i dva puta u danu. Bavi se CrossFitom i plesom. Osjeća bolu prednjem dijelu lijevog ramena. Pogotovo sutra dan nakon treninga kada ne može ni podignuti ruku.

3. DIJAGNOSTIKA POSTURE I FUNKCIJE MIŠIĆNO – KOŠTANOG SUSTAVA

Analizom posture klijenta utvrditi ćemo sve nedostatke koji izazivaju bolna stanja te nepravilnosti. Time osiguravamo pravilan plan i program kineziterapijskog postupka. Kod dijagnostike posture proučavamo tri položaja: frontalni, posteriorni i sagitalni položaj.

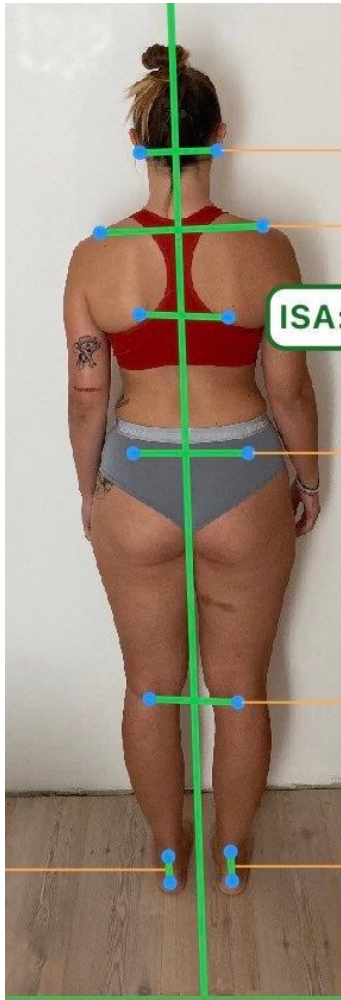
3.1 FRONTALNA ANALIZA



Slika 3. Anteriorna analiza posture

U frontalnoj analizi vidljiva je blaga asimetrija u visini ramena.


3.2 POSTERIORNA ANALIZA POSTURE



Slika 4. Posteriorna analiza posture

U posteriornoj analizi uočena je blaga asimetrija lopatica, medijalnog ruba. Te također razlika u visini ramena.

3.3 SAGITALNA ANALIZA



Slika 5. Sagitalna analiza posture

U sagitalnoj ravnini vidljivo je blago kifotično držanje.

3.4 TEMELJNI OBRAZAC POKRETA

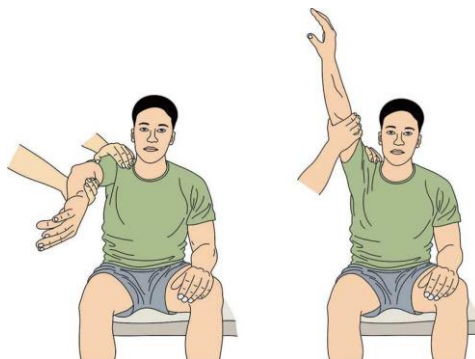
+Temeljni obrazac pokreta	Funkcionalan bezbolan pokret (+/-)		Raščlamba
	L	D	
Cervikalna fleksija u stajanju (SFMA) <i>dotaknuti bradom grudni koš</i>	+	+	<ul style="list-style-type: none"> • Aktivna i pasivna cervikalna fleksija – ležeći na leđima • Aktivna i pasivna cervikalna rotacija – ležeći na leđima • Pasivna cervikalna rotacija – ležeći na leđima • Pasivna ekstenzija – torakalna kralježnica
Cervikalna ekstenzija u stajanju (SFMA) <i>lice < 10° s zamišljenom horizontalom</i>	+	+	
Cervikalna rotacija/fleksija u stajanju (SFMA) <i>dotaknuti bradom ključnu kost</i>	+	+	
Test pokretljivosti ramena (FMS) <i>razmak štaka ± od dužine pruženog dlana</i>	-	-	<ul style="list-style-type: none"> • Adukcija, ekstenzija i unutrašnja rotacija – stojeći i ležeći • Abdukcija, fleksija i vanjska rotacija – stojeći i ležeći • Pasivna adukcija, ekstenzija i unutrašnja rotacija – ležeći • Pasivna abdukcija, fleksija i vanjska rotacija – ležeći
Fleksija ramena u stajanju <i>> 170° fleksije ramena, bez hiperekstenzije trupa</i>	-	+	
Pretklon trupa u stajanju (multisegmentalna fleksija ; SFMA) <i>Dodirivanje nožnih prstiju rukama – pružena koljena</i>	+	+	PRETKLON TRUPA I AKTIVNO PODIZANJE PRUŽENE NOGE – RAŠČLAMBA <ul style="list-style-type: none"> • Sjedeći pretklon trupa – pružene noge /sakralni kut ≥ 80° • Pasivno podizanje pružene noge (kut ≥ 80°) • Bilateralna aktivna i pasivna fleksija kukova – ležeći na leđima • Pasivna fleksija kukova – ležeći na leđima (kut ≥ 130°)
Aktivno podizanje pružene noge (FMS) <i>> 70° fleksije kuka, uz potpunu ekstenziju koljena i ispruženu suprotnu nogu</i>	+	+	
Zaklon trupa u stajanju (multisegmentalna ekstenzija; SFMA) <i>Kukovi ispred stopala, greben lopatica iza peta</i>	+	+	ZAKLON TRUPA I FLEKSIJA RAMENA U STAJANJU <ul style="list-style-type: none"> • Zaklon trupa u stajanju – ruke na kukovima • Pasivna fleksija ramena – ležeći na leđima (kut ≥ 180°) • Kobra potrbuške – ASIS na tlu i ruke pružene u laktu • Pasivna i aktivna ekstenzija kuka – ležeći kut ≥ 10° • Thomas test
Rotacija trupa u stajanju (multisegmentalna Rotacija; SFMA) <i>Rotacija kukova ≥ 50°, rotacija trupa ≥ 45°</i>	+	+	<ul style="list-style-type: none"> • Sjedeći rotacija trupa s palicom kut ≥ 45° • Ležeći aktivna i pasivna unutarnja rotacija kukova kut ≥ 30°

			<ul style="list-style-type: none"> • Ležeći aktivna i pasivna vanjska rotacija kukova kut $\geq 40^\circ$
<p>Čučanj s rukama iznad glave (palica - FMS)</p> <p><i>Natkoljenice prelaze horizontalnu liniju, stopala na podu, kralježnica u neutralnom položaju, palica iznad stopala</i></p>	+	+	<ul style="list-style-type: none"> • Čučanj s rukama ispred tijela • Čučanj uz asistenciju • Bilateralna aktivna i pasivna fleksija kukova – ležeći na leđima • Aktivna i pasivna fleksija ramena – ležeći – kut $\geq 180^\circ$ • Aktivna fleksija ramena / fleksija kukova – ležeći – kut $\geq 180^\circ$ • Polu klečeći aktivna dorzalna fleksija gležnja (> 10 cm)

3.5 NEER I HAWKINS TEST

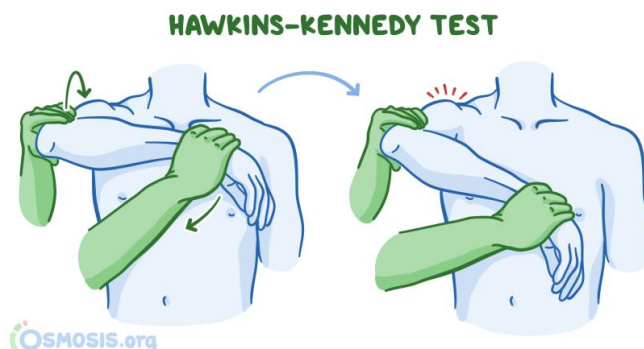Kod klijentice, Hawkins test je pozitivan, a Neer test negativan.

1. Neer test



Izvor: <https://physio-study.com/neer-test/>

2. Hawkins test



Izvor: <https://mobilephysiotherapyclinic.in/hawkins-kennedy-impingement-test-for-to-shoulder/>

Slika 7. i 8. Neer i Hawkins test

4. POSTAVLJANJE CILJEVA KINEZITERAPIJSKOG TRETMANA

Glavni cilj kineziterapijskog tretmana je otklanjanje bolnog stanja klijentice prouzrokovano sindrom sraza ramena te poboljšanje posture tijela i funkcionalnosti mišićno – koštanog sustava. Jačanje miškulatue ramena koja bi stabilizirala zglob. Također razvoj optimalne razine mišićne snage, opsega pokreta i mišićne kontrole.

Parcijalni ciljevi kineziterapijskog tretmana su povećanje stabilnosti trupa, opuštanje hipertoničnih mišića te pravilna aktivacija istih, jačanje oslabljenih mišića (mišića rotatorne manžete) i učenje pravilnog izvođenja pokreta.

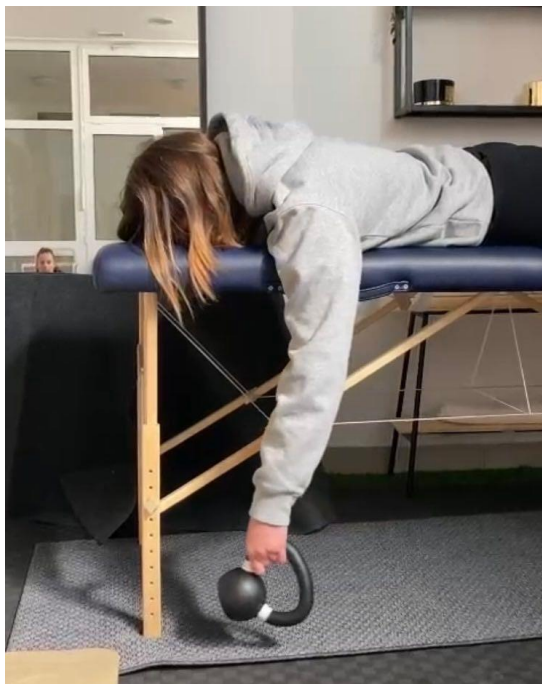5. PLANIRANJE I PROGRAMIRANJE KINEZITERAPIJSKOG TRETMANA

5.1 I. ETAPA

U prvoj etapi fokusirati ćemo se na odvajanje struktura u ramenu kako bi olaksali pritisak na bursu i tetivu.

Vježba 1.


Pendularne vježbe možemo izvoditi u stojećem položaju ili/i ležećem na trbuhu na nekom povišenju. U stojećem položaju potrebno je imati savijen trup nad oslonac, rame relaksirano. Izvodi se pokret nježnog njihanja gornjeg ekstremiteta napred-nazad.



Slika 8. Prikaz vježbe 1., I. Etapa

Vježba 2.

Isto kao i vježba 1. Pendularno njihanje u istom položaju, samo što pokret ide lijevo-desno.



Slika 9. Prikaz vježbe 2., I. Etapa

Vježba 3.

Pendularno njihanje, kao i kod prethodne dvije vježbe samo što njihanje ide sata u rotaciju u smjernu kazaljke na satu i suprotno.



Slika 10. Prikaz vježbe 3., I. Etapa

Vježba 4.


Vježba trakcije, uzeti kariku/gumu ili uhvatiti se za švedske ljestve sa rukom gdje je bolno rame. Oпустit se i skorz se dati svojom težinom put nazad i dolje.



Slika 11. Prikaz vježbe 4., I. Etapa

Vježba 5.

Vježba distrakcije, gumu zavezati za ljestve, uzeti gumu u ruku te prohodati sa gumom u ruci okrenuti leđima ljestvama. Pustiti da se rame istegne.



Slika 12. Prikaz vježbe 5., I. Etapa

Vježba 6.

Vježba distrakcije, guma je zavezana za ljestve, rukom uhvatiti gumu i prohodati par koraka naprijed sa laktom uz glavu, okrenuti leđima ljestvama. Paziti na poziciju zdjelice i spustiti rebra.



Slika 13. Prikaz vježbe 6., I. Etapa

Vježba 7.

Retrakcija lopatica, osvještavanje položaja lopatica i ramena. Protrakcija-retrakcija



Slika 14. Prikaz vježbe 7., I. Etapa

5.2 II. ETAPA

U drugoj etapi vršimo progresiju u korištenju više ravnina i nestabilnih površina. Fokusirati se na koordinaciju pokreta.

Vježba 1.

Fleksija ramena uz stabilizaciju lopatice i ramena pomogu trake. Podizanje ruke u overhead poziciju.



Slika 16. Prikaz vježbe 1., II. Etapa

Vježba 2.

Vanjska rotacija ramena uz korištenje otpora. Jačanje mišića rotatorne manžete. Lakat uz tijelo.



Slika 17. Prikaz vježbe 2., II. etapa

Vježba 3.


Unutrašnja rotacija ramena uz korištenje otpora. Jačanje mišića rotatorne manžete. Lakat uz tijelo.



Slika 18. Prikaz vježbe 3., II. Etapa

Vježba 4.

„Sklekovi“ uz zid ali pokret ide samo iz laktova.



Slika 19. Prikaz vježbe 4., II. etapa

Vježba 5.

Stati ispred zida sa loptom. Loptu nasloniti na zid i sa pritiskom ruke je zadržavati na zidu. Kada savlada, sa rukom raditi male krugove na lopti, smjer kazaljke na satu i obrnuto.



Slika 20. Prikaz vježbe 5., II. etapa

Vježba 6.

U proniranom položaju, pogled u pod. Ruke 45 stupnjeva od tijela, palčevi gornjih ekstremiteta gledaju u pod, te idemo u „superman“ poziciju te rame radi vanjsku rotaciju, tj. palčevi gornjih ekstremiteta gledaju put gore.



Slika 21. Prikaz vježbe 6., II. Etapa

Vježba 7.

U proniranom položaju, glava oslonjena na podu. Sa rukama u „T“ poziciji radi horizontalnu abdukciju i adukciju u ramenima koliko može od poda.



Slika 22. Prikaz vježbe 7., II. etapa

5.3 III. ETAPA

U trećoj etapi dodajemo vježbe jakosti i izdržljivosti uz korištenje opterećenja.

Vježba 1.

Stojeći na nogama, stati uz zid. Posteriorni dio dlana nasloniti uz zid i držati „wall press“ 6 sekundi i onda opustit.



Slika 24. Prikaz vježbe 1., III. Etapa

Vježba2.

Ruka pod 90 stupnjeva, vanjska rotacija ali uz vlasiti otpor svoje druge ruke. 6 sekundi otpora i onda opustiti.



Slika 25. Prikaz vježbe 2., III. etapa

Vježba 3.


U stojećem položaju, fleksija ramena uz traku (kao i vježba iz II.etape) ali sa malim opterećenjem u ruci.



Slika 28. Prikaz vježbe 3., III. Etapa

Vježba 4.


U supiniranom položaju na podu, radimo vanjsku rotaciju ramena sa malim opterećenjem u ruci. Usporiti pokret i ROM bi trebao biti bez boli. Čim se osjeti bol treba stati do te pozicije



Slika 29. Prikaz vježbe 4., III. etapa

Vježba 5.

U supiniranom položaju na podu, radimo unutrašnju rotaciju ramena sa malim opterećenjem u ruci. Usporiti pokret i ROM bi trebao biti bez boli. Čim se osjeti bol treba stati do te pozicije. Paziti da se klijentic ne izvija u torakalnom dijelu kralježnice.



Slika 30. Prikaz vježbe 5., III. etapa

Vježba 6.

Ekscentrična vježba biceps pregiba.



Slika 31. Prikaz vježbe 6., III. Etapa

5.4 IV. ETAPA

U četvrtoj etapi vršimo integraciju vježbi te automatsku stabilizaciju tijela.

Vježba 1.

Striktni potisak iznad glave sa girjom u ruci.



Slika 32. Prikaz vježbe 1., IV. etapa

Vježba 2.


U supiniranom položaju, flektiranih koljena sa stopalima na tlu. U rukama malo otpetećenje, sa rukama sa strane idemo u ekstenziju iznad glave ali da ruke klize po tlu. Vrlo bitno da cijela kralježnica dira tlo i nema nikakvog odizanja u lumbalnom dijelu.



Slika 33. Prikaz vježbe 2., IV. etapa

Vježba 3.

U stojećem položaju abdukcija ramena s malim opterećenjem u rukama. Kontrolirano spuštati.



Slika 34. Prikaz vježbe 3., IV. Etapa

Vježba 4.


U stojećem položaju raditi fleksiju ramena do razine očiju s malim opterećenjem u rukama i kontrolirano spuštati dolje.



Slika 35. Prikaz vježbe 4., IV. etapa

Vježba 5.

Iz stojećeg položaja s trakom u obje ruke raditi „pull apart“. Traka uvijek pod tenzijom i klijenticu osvjestiti o položaju rebara i retrkciji lopatica.



Slika 36. Prikaz vježbe 5., IV. etapa

Vježba 6.

Face pull, klijentica mora osvijestiti poziciju lopatica. U ovom pokretu nema izvijanja kralježnice već je sami pokret u gornjim ekstremitetima i lopaticama.



Slika 37. Prikaz vježbe 6., IV. Etapa

Vježba 7.

Overhead izdržaj sa opterećenjem u ruci. Pokušati zadržati opterećenje iznad glave, te ako je klijentica spremna i prohodati sa opterećenjem iznad glave u kontroliranoj poziciji.



Slika 38. Prikaz vježbe 7., IV. etapa

6. ZAKLJUČAK

Nakon prikupljenih osnovnih podataka o klijentici napravljen je plan i program rehabilitacijskog postupka. Temeljem opservacija posture klijentice postavljeni su glavni i parcijalni ciljevi. Plan i program je proveden kroz četiri etape. U prvoj etapi fokus je na mobilnosti i kinestetičkoj osviještenosti pokreta. Drugom etapom smo postigli progresiju u vježbama dok smo u trećoj etapi uključili i opterećenja. U posljednjoj etapi klijentica izvodi integrirane pokrete. Na kraju ovog kineziterapijskog postupka klijentici je poboljšan raspon pokreta te kvaliteta života bez prisustva boli.

Osnovna zadaća kinezioterapijskih postupaka kod sindroma sraza ramena je jačanje mišično-ligamentarnog aparata s ciljem sprječavanja daljnjeg pogoršanja, održavanje mobilnosti i pokretljivosti.

7. LITERATURA

- Čičak, N, Klobučar, H. i Marić, D.,(2001) Sindromi prenaprezanja u području ramena, Klinika za ortopediju Medicinskog fakulteta Sveučilišta u Zagrebu
- Ćurković, B., (2004). Fizikalna i rehabilitacijska medicina, Medicinska naklada
- Erceg, M., (2006) Ortopedija za studente medicine, Medicinski fakultet Sveučilišta u Splitu
- Jajić, I., (1991) Specijalna fizikalna medicina, Školska knjiga
- Keros, P. i sur., (1987) Temelji anatomije čovjeka, Medicinski fakultet Sveučilišta u Zagrebu
- Kosinac, Z., (2002) Kineziterapija sustava za kretanje, Medicinski fakultet Sveučilišta u Splitu
- Majkić, M., (1991) Klinička kineziometrija, Medicinski fakultet Sveučilišta u Zagrebu
- <https://www.fitness.com.hr/vjezbe/savjeti-za-vjezbanje/Stabilnost-mobilnost-ramenog-zgloba-video.aspx>
- https://www.bolnica-nemec.hr/hr/anatomija_ramena/44/13
- <http://reha.hr/cms/zglob-ramena-testiranje/>
-