

# Dijastaza kod žena i muškaraca: opis problema i kineziterapijski pristup problemu

---

Ćaleta, Antonija

Undergraduate thesis / Završni rad

2023

Degree Grantor / Ustanova koja je dodijelila akademski / stručni stupanj: **University of Split, Faculty of Kinesiology / Sveučilište u Splitu, Kineziološki fakultet**

Permanent link / Trajna poveznica: <https://um.nsk.hr/um:nbn:hr:221:688172>

Rights / Prava: [In copyright](#) / [Zaštićeno autorskim pravom.](#)

Download date / Datum preuzimanja: **2025-03-05**



Repository / Repozitorij:

[Repository of Faculty of Kinesiology, University of Split](#)



**SVEUČILIŠTE U SPLITU  
KINEZIOLOŠKI FAKULTET  
STRUČNI PRIJEDIPLOMSKI STUDIJ KINEZIOLOGIJE  
SMJER KINEZITERAPIJA**

**DIJASTAZA KOD ŽENA I MUŠKARACA:  
OPIS PROBLEMA I KINEZITERAPIJSKI  
PRISTUP PROBLEMU**

(ZAVRŠNI RAD)

**Student:**

Antonija Čaleta

**Mentor:**

Snježana Ložić, mag. cin.

Split, 2023.

# SADRŽAJ

1. UVOD .....	3
2. UZROCI DIJASTAZE .....	4
2.1 Potencijalne posljedice dijastaze .....	4
2.1.1 Bolovi u donjem dijelu leđa .....	5
2.1.2 Pupčana kila .....	5
2.1.3 Prolaps organa .....	6
2.1.4 Disfunkcija urogenitalnog područja/disfunkcija zdjeličnog dna .....	8
3. ANATOMSKI PREGLED .....	9
3.1 Trbušna šupljina .....	9
3.2 Mišići trbušne stijenke .....	11
4. DIJAGNOSTIKA.....	13
4.1 Interni pregled .....	16
4.2 Eksterni pregled.....	17
5. KINEZITERAPIJSKE VJEŽBE.....	19
5.1 Faza 1 (do 3 mjeseca nakon poroda) .....	19
5.2 Faza 2 (nakon 3 mjeseca od poroda) .....	27
5.3 Faza 3 (na temelju procjene terapeuta) .....	31
6. DIJASTAZA KOD MUŠKARACA .....	32
6.1 Simptomi.....	32
6.2 Uzroci .....	32
6.2.1 Naglo povećanje težine .....	33
6.2.2 Prekomjerno vježbanje abdominalnih mišića.....	33
6.2.3 Utjecaj genetike .....	33
6.2.4 Loša postura .....	34
6.2.5 Anksioznost .....	35
6.2.6 Nepravilno disanje .....	35
6.2.7 Hijatalna hernija .....	35
6.3 Komplikacije/posljedice .....	35
6.4 Dijagnostika .....	36
6.4.1 Kineziterapijske vježbe .....	36
7. ZAKLJUČAK.....	40
8. LITERATURA .....	41

## **Sažetak:**

Cilj rada je, uz pomoć dostupne literature, definirati dijastazu ravnog trbušnog mišića (*Diastasis Recti Abdominis/DRA*), opisati DRA i njezine uzroke kod žena i muškaraca, probleme koje prouzrokuje te kineziterapijska rješenja koja će poslužiti za rješavanje problema. U većini slučajeva, DRA se javlja kod trudnica, no može se javiti i kod muškaraca (što će biti objašnjeno u nastavku), te djece. Zapostavljanje adekvatnog oporavka potencijalno dovodi do raznih komplikacija kao što su bolovi u donjem dijelu leđa, pupčana kila, prolaps organa i disfunkcija urogenitalnog područja/disfunkcija zdjeličnog dna. Univerzalna terapija/protokol za rješavanje problema dijastaze ne postoji, a kineziterapijsko vježbanje ovisi o raznim faktorima (držanje u sjedećem i stojećem položaju, jakost poprečnog trbušnog mišića, motorička kontrolu zdjeličnog dna i hipertonus/hipotonus mišića zdjeličnog dna, stabilnost kukova, leđa i križne kosti). U radu su opisane različite rehabilitacijske vježbe koje će doprinijeti oporavku. Trenutno dostupna istraživanja se poprilično razlikuju te je teško donijeti univerzalan zaključak i potrebna su dodatna istraživanja koja će potvrditi (ili pobiti) dosadašnja. Međutim, važnost rješavanja problema dijastaze je svugdje jednako naglašen, što značajno utječe na podizanje svijesti o važnosti brige o zdravlju i kvaliteti života općenito.

**Ključne riječi:** transverzus, dijastaza kod žena i muškaraca, uzroci DRA, posljedice DRA, dijagnostika DRA, dijafragmalno disanje, kineziterapijsko vježbanje

## **Summary**

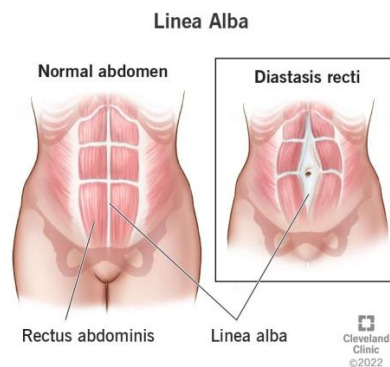
The aim of this paper is, with the help of available literature, to define diastasis recti abdominis (DRA), describe DRA and what can it be caused by in female and male population, the problems it causes, and kinesiotherapeutic solutions aimed at addressing these issues. In most cases, DRA occurs in pregnant women, but it can also occur in men (which will be explained further) and children. Neglecting adequate recovery can potentially lead to various complications such as lower back pain, umbilical hernia, organ prolapse and dysfunction of the urogenital/pelvic floor area. There is no universal therapy/protocol to address the issue of diastasis, and kinesiotherapeutic exercises depend on various factors (posture in sitting and standing positions, transversus abdominis strength, motor control and hypertonus/hypotonus of the pelvic floor muscles, hip, back, and sacrum stability). This paper describes various rehabilitation exercises that contribute to recovery. Research papers available at this moment differs significantly, making it difficult to draw a universal conclusion, and further research is needed to confirm (or refute) existing findings. Nevertheless, the importance of addressing diastasis issue is universally emphasized, significantly impacting awareness about the importance of health care and overall quality of life.

**Keywords:** transversus, diastasis in women and men, causes of DRA, consequences of DRA, DRA diagnostics, diaphragmatic breathing, kinesiotherapeutic exercises

# 1. UVOD

Diastasis recti abdominis/Razdvojenost ravnog trbušnog mišića (kasnije DRA), definirana je kao udaljenost između dvaju trbuha navedenog mišića (Sperstad, J. B. 2016). Glavna funkcija RA, osim održavanja uspravnog stava i disanja, je i pregib trupa dok je zdjelica fiksirana ili pregib zdjelice dok je trup fiksiran.

Pojava DRA je rastezanje i stanjivanje linea albe odnosno bijelog vezivnog tkiva između dva trbuha m. rectus abdominis uzrokovano slabošću prednjeg trbušnog zida (Hall, 2021).



*Slika 1.*

(izvor: <https://my.clevelandclinic.org/health/body/23483-linea-alba>)

Najčešće se pojavljuje u trudnoći, međutim, može se pojaviti i kod muškaraca, te djece mlađe od dvije godine kod kojih nestaje otprilike oko treće godine života, kad je živčani sustav već razvijen (Filipec i Sopina, 2014) no u ovom radu to neće biti detaljnije razrađeno.

Dijastaza može biti promatrana kao direktan pokazatelj koji ukazuje da je došlo do nekog disbalansa između dubokih trbušnih i leđnih mišića, mišića zdjeličnog dna i, naravno, dijafragme. U nastavku rada bit će navedeni uzroci dijastaze, potencijalne posljedice do kojih dijastaza dovodi, dijagnostika te kineziterapijska rješenja za dijastazu kod žena i muškaraca.

## **2. UZROCI DIJASTAZE**

Dijastaza rektus abdominis (DRA) može proizaći iz različitih uzroka kao što su intenzivno vježbanje, nepravilna tehnika vježbanja, nagli porast tjelesne težine i/ili nakupljanje visceralne masti u području trbuha, loša postura, nedostatak odmora odmah nakon poroda te loši obrasci disanja.

Najčešće se povezuje s trudnoćom zbog pritiska rastuće maternice (stalni rast fetusa izaziva neprekidno mehaničko opterećenje na trbušnu stijenku, rezultirajući slabljenjem i istezanjem trbušnih mišića), promjena u tjelesnoj strukturi tokom tog razdoblja, sila izazvanih trudovima ili zatvorom.

Rezultati istraživanja (Pešec 2005.) pokazali su da se dijastaza pojavljuje kod 37,84% trudnica koje su vježbale te 67,5% trudnica koje nisu vježbale. U postnatalnom periodu dijastaza je uočena kod 64,81% roditelja i to 63,55% nakon vaginalnog porođaja, a 66,05% nakon carskog reza. Slične rezultate pokazalo je i istraživanje Mota, Pascoal i Bo (2015.) kao i većina ostalih sličnih istraživanja.

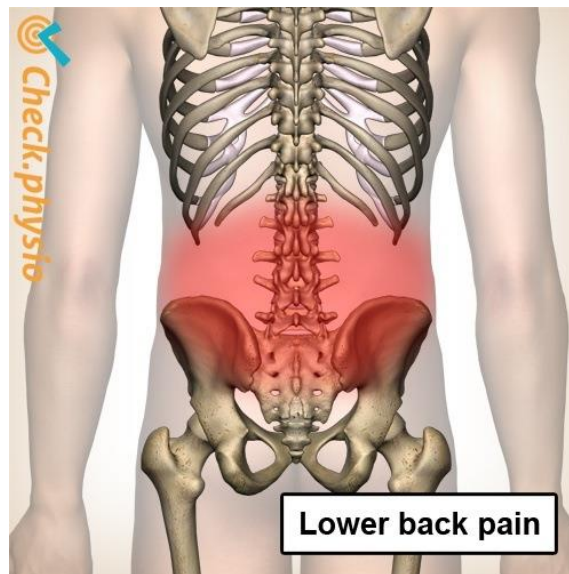Kod muškaraca uzroci mogu biti svi prethodno navedeni, a koji nemaju veze s trudnoćom.

Učestalost dijastaze kod muškaraca nije dovoljno dobro istražena i dokumentirana stoga nije moguće priložiti relevantne podatke.

### **2.1 Potencijalne posljedice dijastaze**

Dijastaza rektus abdominis (DRA) obično nije bolna sama po sebi, ali ako se ne radi na smanjenju njenog učinka, može dovesti do niza problema. To uključuje bolove u donjem dijelu leđa, pupčanu kilu, prolaps organa, disfunkciju urogenitalnog područja/probleme s funkcijom zdjeličnog dna.

### 2.1.1 Bolovi u donjem dijelu leđa



*Slika 2. Bol u donjem dijelu leđa*

(izvor: <https://www.physiocheck.co.uk/condition/81/specific-lower-back-pain>)

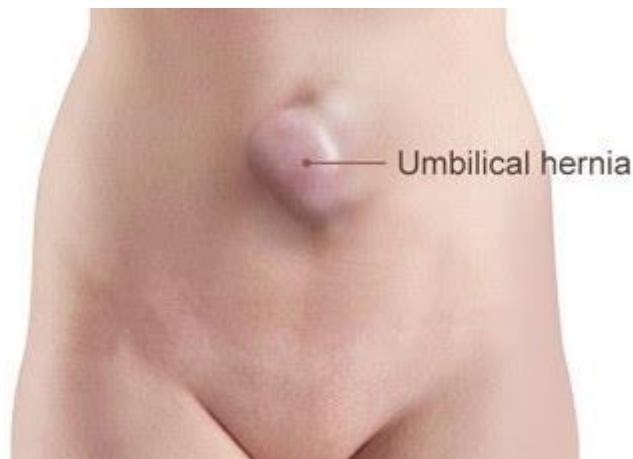
Postoji povezanost između dijastaze rektus abdominis (DRA) i bolova u donjem dijelu leđa, iako veza nije uvijek direktna i jednostavna (Sperstad i sur. 2016). Kada se središnji trbušni mišići razdvoje, slabljenje potpore koju kralježnici pružaju ti mišići može rezultirati dodatnim opterećenjem na leđima, slabiju stabilnosti trupa i lošu posturu.

Za smanjenje bolova u donjem dijelu leđa, uzrokovanih DRA-om, često se preporučuju kineziterapijske vježbe usmjerene na jačanje trbušnih mišića (posebice transverzalnog trbušnog mišića), i poboljšanje stabilnosti trupa (uključujući i pravilnu posturu).

### 2.1.2 Pupčana kila

Pupčana kila i dijastaza rektus abdominis (DRA) su dva različita stanja, iako mogu biti povezana.





*Slika 3. Pupčana kila*

(izvor: <https://www.michaelbickford.com.au/umbilical-hernia-repair.html>)

Pupčana kila se događa kada unutarnji organi probiju slabu ili oštećenu mišićnu stijenku u području pupka, što stvara izbočinu ili otvor na trbušnoj površini (Parswa Ansari). DRA, s druge strane, odnosi se na razdvajanje središnjih trbušnih mišića zbog rastezanja vezivnog tkiva (linee albe) koje ostaje u jednom komadu, između tih mišića.

Iako DRA ne uzrokuje pupčanu kilu, oba stanja mogu biti prisutna istovremeno kod osobe. Slabljenje trbušnih mišića zbog DRA može stvoriti dodatni pritisak na područje pupka, pogotovo ako su prisutni drugi faktori rizika za pupčanu kilu poput genetike, prekomjernog naprežanja ili trudnoće.

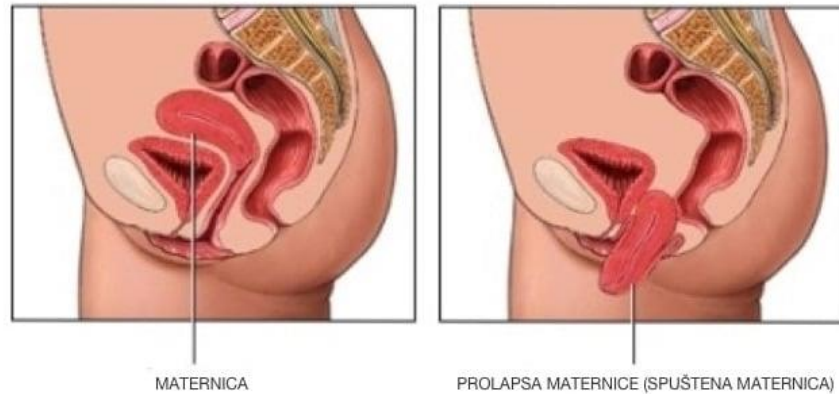
Važno je napomenuti da postojanje DRA ne znači automatski i razvoj pupčane kile. Međutim, ukoliko postoji pupčana kila, postojanje DRA može povećati nelagodu ili stvarati veći, izbočeni izgled trbuha.

Iako pupčanu kilu nije moguće „izliječiti“ vježbanjem, dokazano je da je vježbama disanja (kontroliranjem intraabdominalnog tlaka), moguće spriječiti njezino povećanje (B R Celli, J Rassulo).

### **2.1.3 Prolaps organa**

Prolaps organa je stanje u kojem unutarnji organi (poput maternice, mjehura ili rektuma) izgube svoj normalni položaj i spuste se sa, ili izboče iz, svojih prirodnih mjesta. Dijastaza rektus abdominis (DRA), koja se manifestira razdvajanjem trbušnih mišića, može stvoriti

slabost u trbušnoj stijenci. Ova slabost može pridonijeti povećanju intraabdominalnog pritiska i smanjenju podrške unutarnjim organima, iako DRA sama po sebi ne uzrokuje prolaps organa (Wang i sur. 2020.).



*Slika 4. Prolaps maternice*

(izvor: <https://krenizdravo.dnevnik.hr/zdravlje/zensko-zdravlje/prolapsa-maternice-uzroci-simptomi-i-lijecenje>)

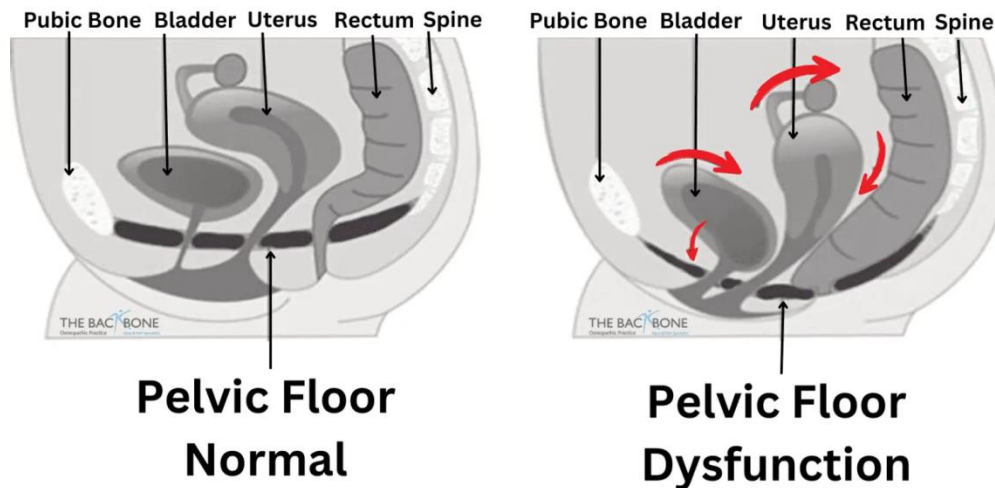
Povećanje pritiska može biti jedan od faktora koji doprinose prolapsu organa kod nekih ljudi. Međutim, prolaps organa obično ima širi raspon uzroka, uključujući genetske faktore, prethodne porode, prekomjerno naprezanje, kao i stanja koja uzrokuju slabljenje vezivnog tkiva.

Žene s prolapsom mogu imati simptome u području vagine, mjehura, crijeva, leđa, trbuha, ali i seksualne disfunkcije. Ovo stanje može utjecati na svakodnevne aktivnosti i kvalitetu života. Često im se savjetuje da provode vježbe mišića dna zdjelice (što uključuje i korištenje vaginalnih utega), kako bi se poboljšala njihova snaga i izdržljivost, što bi na kraju dovelo do povećanja strukturne potpore zdjeličnim organima. Dokazi koji podržavaju koristi takvih vježbi su rijetki ali, oni koji su dostupni, pokazuju učinkovitost individualiziranog treninga takvog oblika na smanjenje simptoma prolapsa (Hagen i sur).

Iznimno korisnim pokazalo se pravilno dijafragmalno disanje, koje može pružiti potporu i jačati mišiće zdjeličnog dna, što može biti ključno za održavanje funkcije zdjeličnih organa i prevenciju problema poput prolapsa organa. Pravilna tehnika disanja može doprinijeti aktivaciji i jačanju mišića zdjeličnog dna te tako pridonijeti cjelokupnom zdravlju zdjelice.

## 2.1.4 Disfunkcija urogenitalnog područja/disfunkcija zdjeličnog dna

Dijastaza rektus abdominis (DRA) nije izravni uzrok disfunkcije urogenitalnog područja, ali doprinosi nekim problemima u tom području. Osobito oslabljeni trbušni mišići, karakteristični za DRA, mogu rezultirati povećanim intraabdominalnim pritiskom. Pritisak stvara dodatno opterećenje na zdjelično dno i uzrokuje njegovu disfunkciju.



Slika 5. Disfunkcija zdjeličnog dna

(izvor: <https://thebackbone.co.uk/pelvic-floor-dysfunction/>)

Disfunkcija urogenitalnog područja uključuje različite simptome kao što su inkontinencija (nekontrolirano mokrenje), osjećaj slabosti u području zdjelice ili nelagodu tijekom spolnog odnosa. Navedeni simptomi mogu biti posljedica slabljenja mišića zdjeličnog dna koji podržavaju mjehur, maternicu i rektum.

Kineziterapeuti često preporučuju vježbe za jačanje mišića zdjeličnog dna kako bi se poboljšala njihova funkcija i smanjila nelagoda. Individualizirani pristup koji uključuje vježbe usmjerene na jačanje tih mišića može pomoći u stabilizaciji i potpori zdjeličnom dnu. Naglasak se stavlja na vježbanje dijafragmalnog disanja.

Povezanost između dijafragmalnog disanja i mišića zdjeličnog dna leži u njihovoj ulozi u potpori trbušnih organa. Aktivno disanje putem dijafragme može potaknuti aktivaciju mišića

zdjeličnog dna koji pomažu u održavanju stabilnosti zdjeličnih organa, uključujući mjehur i maternicu (Sapsford, 2001).

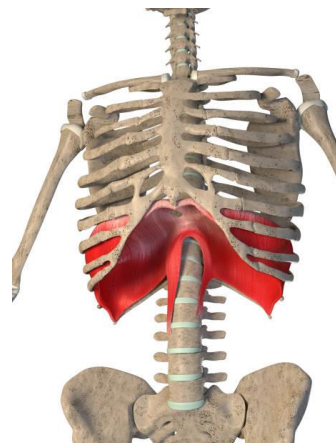
Potrebno je naglasiti da nisu važne samo vježbe za jačanje mišića zdjeličnog dna nego, ovisno o stanju mišića (mogu biti u hipertonusu ili hipotonusu), kineziterapeut može preporučiti i vježbe za opuštanje tih mišića, o čemu će više biti rečeno u nastavku.

### 3. ANATOMSKI PREGLED

#### 3.1 Trbušna šupljina

Trbušna šupljina je okružena mišićima s četiri strane; dijafragma, poprečni trbušni mišić, multifidus te mišići zdjeličnog dna. Oni su odgovorni za stabilizaciju i pomažu u kontroli kretanja tijela. Imaju ulogu u stvaranju napetosti u abdominalnom zidu, disanju te stabiliziranju zdjelice i kralježnice.

Na gornjoj strani nalazi se dijafragma (slika 6.), koja razdvaja prsa od trbušne šupljine te kontrolira disanje. Pri udisanju se spušta, zajedno s trbušnim mišićima i zdjeličnim dnom stvarajući abdominalni tlak koji stabilizira kralježnicu.



*Slika 6. Prikaz ošita i njegovih pripoja*

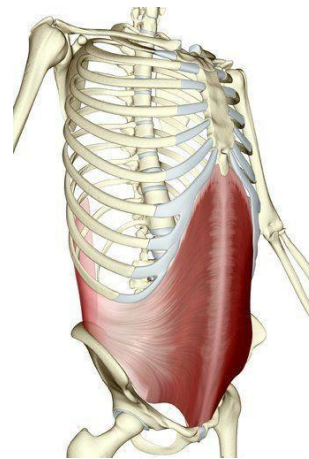
*(izvor:*

<https://www.istockphoto.com/photo/3d-illustration-of-the-diaphragm-muscle-on-a-white-background-gm1353030436->

[428251966?phrase=diaphragm%20muscle](https://www.kenhub.com/en/library/anatomy/multifidus-muscle)

Prednji i bočni dio trbušne stijenke čini poprečni trbušni mišić (*m. transversus abdominis*), koji se nalazi najdublje od svih mišića prednjeg i bočnog dijela trbušne stijenke. Sudjeluje u trbušnoj preši, pomaže pri izdisaju, izvodi kretanje prsnoga koša prema zdjelici i obratno te sudjeluje u održavanju trupa u uspravnome položaju. Kontrahira se zajedno s mišićima zdjeličnog dna, stoga se upravo osvješćivanjem i kontrakcijom tih mišića može uspostaviti veza s poprečnim trbušnim mišićem.

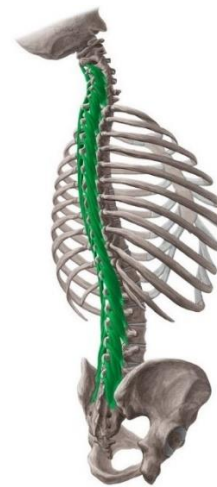Sa stražnje strane, multifidus je duboki mišić koji se proteže duž kralježnice i igra ključnu ulogu u stabilizaciji kralježnice te održavanju ravnoteže tijela. Na svakoj razini kralježnice, povezan je s trnastim nastavcima kralježaka. Podržava i štiti zdjelicu i kralježnicu te se aktivira neposredno prije pokreta, surađujući s poprečnim trbušnim mišićem i mišićima zdjeličnog dna, kako bi koordinirao kretanje (Freeman,2014).



Slika 7. *Transversus abdominis*

(izvor:

<https://www.epiphanypilates.com/news/2017/7/3/the-secret-to-a-flat-belly-spotlight-on-the-transversus-abdominis>)



Slika 8. *Multifidus*

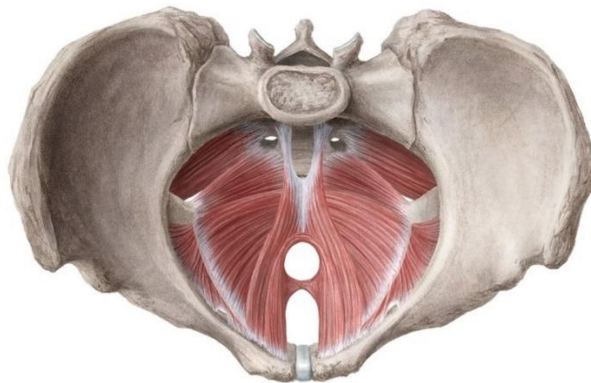
(izvor:

<https://www.kenhub.com/en/library/anatomy/multifidus-muscle>)

Na donjoj strani su mišići zdjeličnog dna, koji imaju važnu ulogu u podršci organima i funkcijama zdjelice, pomažu u održavanju kontrole mokrenja, pražnjenja crijeva te potpori tijekom trudnoće i porođaja, kao i seksualnog odgovora. Važno je naglasiti da, uz podupiranje pokreta, ima ulogu u disanju i kontroliranju intraabdominalnog tlaka, te stoga mora raditi u sinergiji s ostalim mišićima trbušne šupljine.

Osnovni mišići zdjeličnog dna uključuju:

1. **Levator ani:** To je grupa mišića koja čini glavni dio zdjeličnog dna. Levator ani ima nekoliko dijelova, poput puborektalnog mišića koji podržava rektum te pubococcygeus i iliococcygeus mišića koji igraju ulogu u podršci organima zdjelice.
2. **Coccygeus:** Ovaj mišić, također poznat kao ischiococcygeus, smješten je na stražnjem dijelu zdjeličnog dna. Pomaže u podršci i stabilizaciji koccigealne regije (rektuma).



*Slika 9. Mišići zdjeličnog dna*

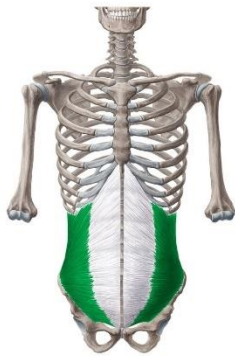(izvor: <https://www.kenhub.com/en/library/anatomy/muscles-of-the-pelvic-floor>)

### **3.2 Mišići trbušne stijenke**

Trbušni mišići savijaju i rotiraju trup te održavaju pravilnu posturu, a dijele se u tri grupe. Uz prethodno spomenuti transverzus (najdublji sloj), slijede unutarnji i vanjski kosi trbušni mišići te najbliži površini, ravni trbušni mišić. Raspoređeni su u tri sloja, a njihove tetive (aponeuroze) povezuju se tankom, bijelom i fibroznom linijom vezivnog tkiva koja se nalazi u središnjem dijelu trbuha, proteže od ksifoidnog nastavka sternuma do simfize i naziva se linea

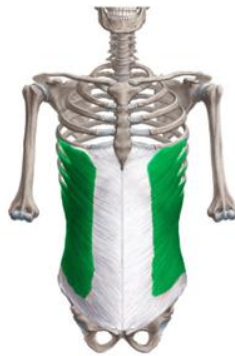alba. Ova linija igra važnu ulogu u održavanju strukturne cjelovitosti trbušnog zida (Bajek i sur, 2007.).

Vanjski kosi trbušni mišići (slika 11.) odgovorni su za lateralno savijanje i rotaciju trupa i nalaze se na bočnoj i prednjoj strani trbuha. Unutarnji kosi mišići (slika 10.), smješteni ispod vanjskih kosih, također sudjeluju u lateralnom savijanju, rotaciji trupa i doprinose disanju. Poprečni trbušni mišić (opisan u prethodnom poglavlju), najdublji od svih, pomaže u povlačenju trbušnog zida prema unutra, kako bi povećao intraabdominalni tlak. Ravni trbušni mišić (slika 12.), smješten s prednje strane trbuha, podijeljen je u dva dijela i igra ulogu u naginjanju zdjelice prema natrag i savijanju trupa.



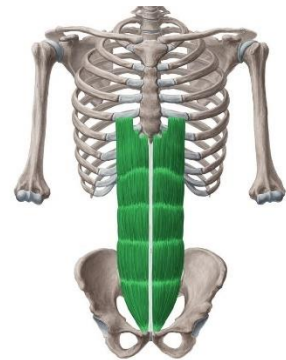*Slika 10. Unutarnji kosi mišići*  
(izvor:

<https://www.kenhub.com/en/library/anatomy/internal-oblique-muscle>)



*Slika 11. Vanjski kosi mišići*  
(izvor:

<https://www.kenhub.com/en/library/anatomy/external-oblique-muscle>)



*Slika 12. Ravni trbušni mišić*  
(izvor:

<https://www.kenhub.com/en/library/anatomy/rectus-abdominis-muscle>)

## 4. DIJAGNOSTIKA

Kod žena, dijastaza može biti privremena ili trajna. Privremena dijastaza je češća i često se spontano rješava, obično unutar prvih osam tjedana nakon poroda. Nakon trudnoće, smanjenje razine hormona poput relaksina i progesterona pomaže oslabljenim i istegnutim abdominalnim mišićima i ligamentima da povrate svoj tonus. S druge strane, trajna dijastaza se javlja rjeđe, u oko 10 do 15% slučajeva, često kod žena koje su nosile velike bebe ili imale tri ili više trudnoća. (Diastasis Recti, 2015.)

Postoji nekoliko načina mjerenja dijastaze: širinom prstiju, trakom, kaliperom, ultrazvukom, CT-om (kompjutorizirana tomografija, koja se smatra najpouzdanijom metodom) ili MR-om. U ovom radu bit će pobliže objašnjena metoda mjerenja pomoću prstiju, koja se pokazala vrlo pouzdanom, jednostavnom za primjenu i široko dostupnom.

Prije nego što se pristupi mjerenju, potrebno je prvo odrediti što se smatra normalnom širinom dijastaze, te kako definirati blagu, umjerenu/tešku i ozbiljnu dijastazu.

Prema Choi (2020) dijastaza od širine jednog prsta je normalna, dva-tri prsta blaga, tri-četiri prsta umjerena/teška (ozbiljna), te 4 ili više prstiju – ozbiljna.

*Tablica 1. Širina dijastaze*

Širina prstiju	Jedan	Dva-tri	Tri-četiri	Četiri i više
Dijagnoza	Normalna	Blaga	Umjerena	Ozbiljna

Kriterij (koji se smatra službenim dijagnostičkim) varira među medicinskim stručnjacima, većim dijelom zato što postoji prirodna varijacija u širini linee albe kod ljudi. Najčešće se smatra da dijastaza postoji ako je linea alba širine veće od 2.7 centimetara (otprilike 2 prsta širine) (Ellgen, 2017).

Evo kako provjeriti postojanje dijastaze rektusa:

1. Leći na leđa s koljenima savijenima i stopalima blizu stražnjice
2. Staviti kažiprst i srednji prst točno ispod prsne kosti (horizontalno)

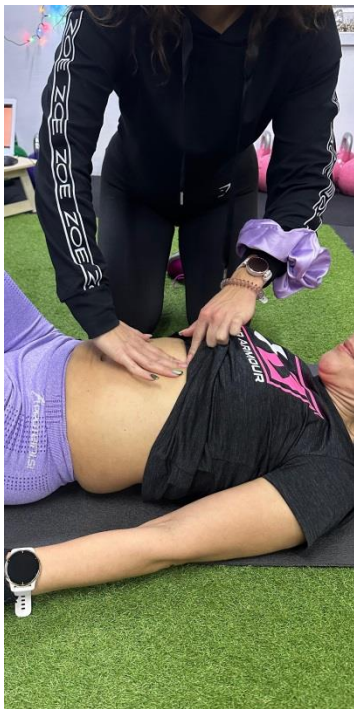

3. Pri podizanju glave, zabilježiti širinu između rektus abdominis (prsti su vodoravno postavljeni)
4. Zatim postaviti prste vertikalno
5. Pri podizanju glave, zabilježiti dubinu između trbušnih mišića, ne uzimajući u obzir masno tkivo, nego samo rubove mišića prema unutrašnjosti
6. Ponoviti isti postupak nekoliko centimetara iznad i ispod pupka

Napomena:

Kod provođenja testiranja, važno je podići glavu toliko da se osjeti aktivacija trbušnih mišića. Pretjerano podizanje glave može dovesti do netočnih rezultata.

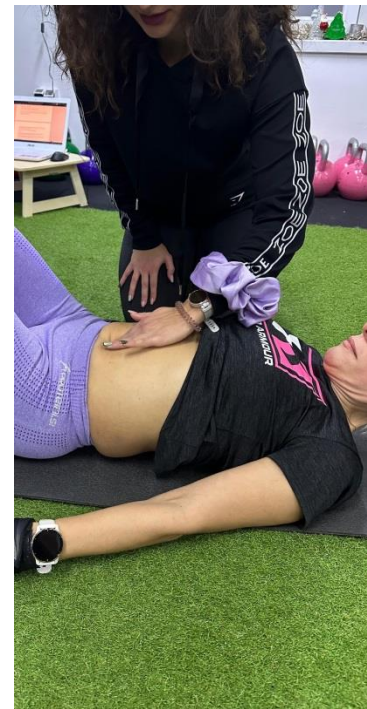Opis rezultata provjere može biti: "Ispod prsne kosti osjećam razmak dva prsta, dubina je do visine nokta, a na području pupka i ispod je zatvoreno i čvrsto".



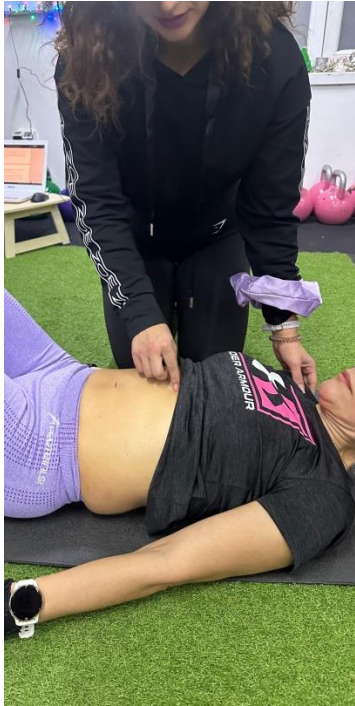*Slika 13. Mjerenje širine dijastaze ispod prsne kosti*



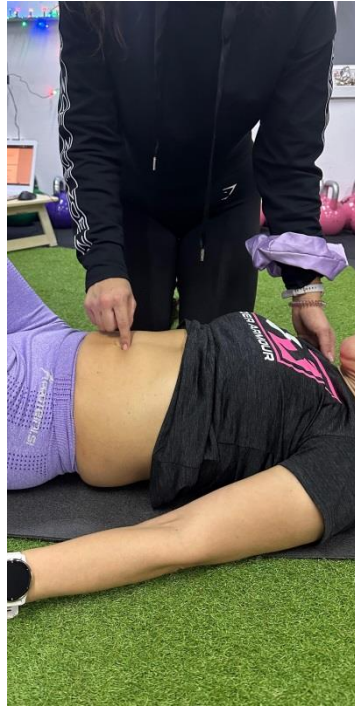*Slika 14. Mjerenje širine dijastaze iznad pupka*



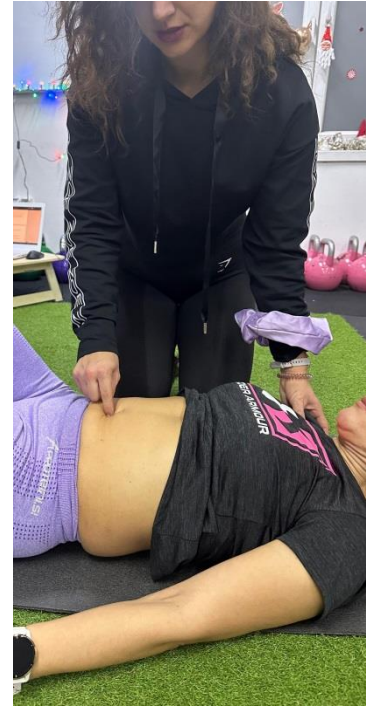*Slika 15. Mjerenje širine dijastaze ispod pupka*



*Slika 16. Mjerenje dubine dijastaze ispod prsne kosti*



*Slika 17. Mjerenje dubine dijastaze iznad pupka*



*Slika 18. Mjerenje dubine dijastaze ispod pupka*

Iduće što je potrebno provjeriti jest radi li se o „funkcionalnoj“ dijastazi.

„Funkcionalna“ dijastaza rektus abdominis obično označava stanje u kojem, iako postoji razmak između trbušnih mišića (rektus abdominis), ti mišići još uvijek funkcioniraju pravilno. To znači da se, unatoč dijastazi, mišići mogu pravilno kontrahirati i pridonositi potpori trbušnih organa te stabilnosti trupa.

S druge strane, dijastaza koja nije „funkcionalna“ označava stanje u kojem postoji razmak između trbušnih mišića, ali mišići ne funkcioniraju pravilno. To znači da se, osim razmaka, mišići možda nisu u stanju pravilno kontrahirati ili pružiti potrebnu potporu, što može rezultirati smanjenom stabilnošću trupa ili problemima s potporom trbušnim organima.

Provjera se vrši na način da se mjeri napetost opne (linee albe) između trbušnih mišića, dok se aktiviraju transverzus i mišići zdjeličnog dna. Ako je opna elastična (osjeća se napetost/čvrstoća), radi se o „funkcionalnoj“ dijastazi, koja ukazuje na povoljniju prognozu zacjeljivanja.

Važno je napomenuti da je „bolja opcija“ imati širu lineu albu, ali da je ona u stanju uspješno zadržati napetost i pozitivno utjecati na stabilnost prednjeg trbušnog zida uz povećanje intraabdominalnog tlaka, dok se izvode funkcionalni zadaci, nego užu lineu albu u kojoj će se javljati izobličenja i koja će dopuštati intraabdominalnom tlaku pritisak prema naprijed, tijekom tih istih zadataka (Hess, n.d.). Odnosno, glavni cilj je trbušnom zidu povratiti optimalnu funkciju, a ne smanjenje udaljenost između dva trbuha ravnog trbušnog mišića.

Osim širine i dubine dijastaze, kineziterapeut može ispitati i sljedeće elemente: držanje u sjedećem i stojećem položaju, jakost poprečnog trbušnog mišića, motoričku kontrolu zdjeličnog dna i hipertonus/hipotonus mišića zdjeličnog dna, stabilnost kukova, leđa i križne kosti (Diastasis Recti, 2015.) s ciljem sastavljanja individualiziranog postupka oporavka. Od velike pomoći može biti samopregled/samoprocjena žene na kojoj se vrši mjerenje. Od terapeuta može dobiti upute za eksterni i interni pregled zdjeličnog dna, na sljedeći način:

#### **4.1 Interni pregled**

KORACI:

1. Osigurati si desetak minuta opuštanja, napraviti lubrikaciju
2. U poluležećem položaju, u vaginalni otvor staviti kažiprst do drugog članka ili vibrator do dubine 4-5 cm. Prst/vibrator držati unutar vaginalnog otvora za cijelo vrijeme trajanja procjene
3. Dobro se opustiti
4. Kontrahirati, tj. podignuti zdjelično dno na način kao da se pokušava stisnuti i podići prst prema gore (glavi), a ne prema dolje (stopalima)
5. Samoprocjena

\*NAPOMENA: Ukoliko je potrebno, napraviti nekoliko kontrakcija i opuštanja radi bolje procjene.

## 4.2 Eksterni pregled

### KORACI:

#### Opcija A

1. Pripremiti ogledalo i dva jastuka
2. Izdvojiti desetak minuta opuštanja i napraviti lubrikaciju
3. Postaviti se u poluležeći položaj (dva jastuka ispod leđa)
4. Napraviti aktivaciju zdjeličnog dna
5. Samoprocjena

#### Opcija B

1. Pripremiti pilates loptu
2. Izdvojiti desetak minuta opuštanja i napraviti lubrikaciju
3. Sjesti na pilates loptu
4. Napraviti aktivaciju zdjeličnog dna nagnuti prema naprijed
5. Napraviti aktivaciju zdjeličnog dna nagnuti prema natrag
6. Samoprocjena

### SAMOPROCJENA

1. Jeste li vidjeli/osjetili stiskanje zdjeličnog dna? DA/NE
2. Koliko je snažno bilo stiskanje zdjeličnog dna? 1 / 2 / 3 / 4 / 5
3. Jeste li vidjeli/osjetili pomicanje klitorisa prema analnom otvoru? DA/NE
4. Jeste li vidjeli/osjetili podizanje zdjeličnog dna? DA/NE
5. Koliko je snažno bilo podizanje zdjeličnog dna? 1 / 2 / 3 / 4 / 5
6. Jeste li vidjeli/osjetili spuštanje zdjeličnog dna? DA/NE

7. Koliko je snažno bilo spuštanje zdjeličnog dna? 1 / 2 / 3 / 4 / 5
8. Koliki je bio opseg pokreta ( u smjeru „gore-dolje“) mišića zdjeličnog dna pri sjedenju na pilates lopti? Velik / umjeren / malen / nepostojeći
9. Je li se zdjelično dno odmaknulo od lopte? DA/NE
10. Jeste li vidjeli/osjetili opuštanje zdjeličnog dna? DA/NE
11. Koliko je dugo trajalo opuštanje zdjeličnog dna (nakon kontrakcije trajanja otprilike 2 sekunde)?
12. Jeste li trebali ponovno udahnuti i fokusirati se na opuštanje zdjeličnog dna? DA/NE
13. Imate li osjećaj prolapsa organa? DA/NE
14. Jeste li prilikom kašljanja vidjeli/osjetili pojavu ostalih tvorbi (poput kuglice i slično) u vaginalnom i/ili analnom otvoru? DA/NE
15. Jeste li vidjeli prodor tkiva u vaginalnom otvoru? DA/NE
16. Jeste li dotaknuli cerviks vrlo rano nakon postavljanja prsta u vaginalni otvor? DA/NE
17. Je li se zdjelično dno prilikom kašljanja pomaknulo u smjeru prema gore ili prema dolje?
18. Jeste li mogli zadržati aktivaciju mišića zdjeličnog dna u trajanju od 10 sekundi? DA/NE
19. Je li unutar tih 10 sekundi aktivacija popustila? DA/NE
20. Jeste li mogli izvoditi aktivaciju mišića zdjeličnog dna brzo, izmjenjujući aktivaciju i opuštanje, u većem broju ponavljanja? DA/NE
21. Jesu li aktivacije prilikom zadnjih par ponavljanja bile manje snažne? DA/NE
22. Je li između tih aktivacija došlo do potpunog opuštanja mišića zdjeličnog dna ili su oni ostali kontrahirani?
23. Osjećate li tenziju kod faze opuštenosti zdjeličnog dna? DA/NE

24. Jeste li tijekom kontrakcije osjetili kako sve četiri strane ili samo pojedine strane vaginalnog otvora pritišću prst?

25. Je li osjećaj „pod prstom“ mekan (kao baza trampolina)? DA/NE

26. Jesu li obje strane vaginalnog otvora jednake „pod prstom“ kada se njime prolazi lijevom stranom (područje na 7 do 11 sati) i desnom stranom (područje na 13 do 18 sati)?

27. Jeste li naišli na čvoriće/kvržice na mišićima zdjeličnog dna? DA/NE

28. Osjećate li ikakvu bol prilikom izvođenja ovih vježbi? DA/NE

29. Je li tkivo upaljeno (crveno)? DA/NE

30. Koje je boje koža?

Ovisno o odgovorima, terepeut će donijeti zaključak i planirati daljnu rehabilitaciju.

## **5. KINEZITERAPIJSKE VJEŽBE**

Nakon obavljene dijagnostike, terapeut pristupa kreiranju individualiziranog programa oporavka. Već je prethodno navedeno da nekakav univerzalan protokol ne postoji, iako je mag.cin. Snježana Ložić kreirala svoj, koji joj se kroz praksu pokazao iznimno uspješnim, a prosljedila ga je za potrebe izrade ovog rada. U nastavku su neke od vježbi koje pokazuju značajne rezultate u rehabilitaciji, a podijeljene su u nekoliko faza, ovisno o periodu koji je protekao od poroda. Period trajanja svake pojedine faze je okviran, točno trajanje je nemoguće procijeniti, zbog individualnih karakteristika svake žene.

### **5.1 Faza 1 (do 3 mjeseca nakon poroda)**

Odmah na početku važno je naglasiti da se vježbanjem dijafragmalnog disanja i aktivacije transverzusa može krenuti odmah, a za ostale vježbe potrebno je pričekati odobrenje ginekologa nakon prvog pregleda.

Dijafragmalno disanje može biti korisno osobama koje imaju dijastazu rektus abdominis (DRA), jer disanje kroz dijafragmu može pomoći u smanjenju dodatnog pritiska na trbušne mišiće. Tehnika disanja s fokusom na dijafragmu omogućuje veću aktivaciju donjeg dijela pluća, što rezultira manjim pritiskom prema trbuhu i manjom napetošću u trbušnoj šupljini (uključujući i zdjelično dno).

Također, kod dijafragmalnog disanja ključno je aktivirati mišić transverzus abdominis, čija je funkcija prethodno objašnjena.

Aktivacija ovog mišića pomaže u stvaranju unutarnjeg „korzeta“ ili podrške za trup, što je kod dijastaze ključno, kako bi se ojačala potpora za trbušne organe i kralježnicu. Osim toga, smanjuje se pritisak na razdvojene trbušne mišiće (rektus abdominis), što pomaže u smanjenju proširenosti dijastaze i potiče proces zacjeljivanja.

Transverzus radi u sinergiji s mišićima zdjeličnog dna kako bi podržao stabilnost zdjelice i njegovom aktivacijom pridonosi se boljoj koordinaciji između trbušnih i mišića zdjeličnog dna, što je važno za prevenciju ili ublažavanje simptoma poput inkontinencije.

Iz svih navedenih razloga jasno je zašto je aktivacija transverzusa abdominis često sastavni dio programa vježbanja ili terapije za osobe s dijastazom, a pravilna tehnika i pristup vježbanju uz nadzor stručnjaka mogu biti ključni za postizanje optimalnih rezultata.

### **Vježba 1 - dijafragmalno disanje i aktivacija transverzusa**

1. Zauzeti položaj kao na slici 19. Prste položiti nekoliko centimetara medijalno i prema dolje od vrha zdjelice. Polako izvoditi maksimalni udah dok se pod prstima ne osjete transverzusi, što znači da su aktivni u tom trenutku. Da bi aktivirali transverzus putem disanja, potrebno je napraviti duboki udah kroz nos i zamisliti rebra poput kišobrana koji se širi/otvara. Pluća se pune zrakom, dijafragma se spušta te povećava pritisak u trbušnoj šupljini pa se stvara osjećaj punjenja trbušne šupljine zrakom.



*Slika 19.*

2. Potrebno je položiti ruke kao na slici 20, te duboko udahnuti kako bi se osjetilo širenje prsnog koša i trbuha. Istovremeno, trebalo bi se osjetiti lagano opuštanje mišića zdjeličnog dna. Prilikom izdaha zamišljati kako se „zatvara kišobran“, počevši od zdjeličnog dna prema gore, na način da osoba zamisli da istovremeno pokušava zadržati veliku i malu nuždu. Fokus treba biti na tome da se pupak treba spuštati prema kralježnici, a rebra „zatvarati“ (slika 21).

Vježbu odraditi 3 puta dnevno po 10 ponavljanja.



*Slika 20.*







*Slika 21.*

Jedna od najčešćih grešaka kod dijafragmalnog disanja je nedovoljna ekspanzija rebara prilikom udaha, što se može popraviti na sljedeći način:

- Omotati elastičnu gumu oko tijela u području donjeg dijela rebara
- Lagano zategnuti gumu
- Napraviti duboki udah i pratiti zateže li se guma u svim smjerovima (sprijeda, bočno i na leđima)
- Izdahnuti i pratiti dolazi li do labavljenja gume prilikom izdaha

Napraviti 10 ponavljanja.



*Slika 22, 23, 24. Disanje pomoću elastične gume*

Vježbe disanja mogu se raditi i u drugim pozama: poza djeteta (slika 25.), ležeći na boku (slika 26.), četveronoške (slika 27.) i u uspravnom položaju.

Raditi po 10 ponavljanja.



*Slika 25. Poza djeteta*



*Slika 26. Disanje ležeći na boku*



*Slika 27. Disanje četveronoške*

### **Vježba 2 – podizanje koljena u bočnom položaju**

Prilikom izdaha aktivirati zdjelično dno i transverzus, a mišićima stražnjice podignuti koljeno gore. Opseg pokreta ne bi trebao biti velik. Kukovi su nepomični tijekom izvođenja pokreta.

Raditi po 10 ponavljanja na svaku stranu.



*Slika 28, 29. Podizanje koljena u bočnom položaju*

### Vježba 3 – podizanje kukova

Prilikom izdaha aktivirati zdjelično dno i transverzus, pa mišićima stražnjice podignuti kukove gore. Kralježnicu održavati neutralnom i paziti da kukove podižu mišići stražnjice, a ne leđa.

Raditi po 15 ponavljanja.




*Slika 30, 31. Podizanje kukova*

### Vježba 4 - opuštanje noge s osloncem na peti

Prilikom izdaha, aktivirati zdjelično dno i transverzus, dok se istodobno jedna noga proteže, s petom oslonjenom na podlogu. Dlanove držati na zdjeličnim kostima kako bi se osjetilo ako dođe do pomaka zdjelice.

Raditi po 10 ponavljanja na svaku stranu.





*Slika 32, 33, 34, 35. Opuštanje noge s osloncem na peti*

### **Vježba 5 – podizanje ravne noge prema gore**


Pritisnuti podlogu stopalom noge koja služi kao oslonac, a drugu nogu podizati ravno prema gore, bez pomicanja zdjelice prema natrag. Važno je osjetiti istežanje u stražnjoj loži, bez obzira na visinu do koje se podiže noga u zrak.

Raditi po 10 ponavljanja na svaku stranu.



*Slika 36, 37. Podizanje ravne noge prema gore*

## Vježba 6 – opuštanje mišića zdjeličnog dna



*Slika 38. Opuštanje mišića zdjeličnog dna*

Leći na leđa, saviti kukove i koljena pod kutem od 90 stupnjeva i postaviti stopala na povišenje. Stopala približiti a na koljena koja idu „u stranu“ položiti vrhove prstiju. Nježno gurati koljena prema prstima (s otprilike 10% snage). Cilj je gurati koljena prema gore i prema ušima. Trbušni mišići trebaju biti opušteni, disanje dijafragmalno, a trebali bi osjetiti i lagano spuštanje zdjeličnog dna.

Zadržati pozu 5 sekundi, opustiti se i ponoviti. Prakticirati 30 sekundi dnevno.

## **5.2 Faza 2 (nakon 3 mjeseca od poroda)**

### **Vježba 1 – opružanje noge u ležećem položaju**

Prilikom izdaha napraviti aktivaciju i podignuti jednu nogu, zdjelica i trup ostaju fiksni tijekom cijelog pokreta. Vratiti nogu u početni položaj.

Raditi po 12 ponavljanja na svaku stranu.



*Slika 39, 40, 41. Opružanje noge u ležećem položaju*

## **Vježba 2 – istežanje fleksora kuka**

Zauzeti položaj statičnog iskoraka, prednja i stražnja noga su u koljenu flektirana pod 90°. Kontrahirati mišiće stražnjice (na stražnjoj nozi), kako bi se osjetilo istežanje fleksora kuka.

Raditi po 10 ponavljanja na svaku stranu.



*Slika 42, 43, 44. Istezanje fleksora kuka*

### **Vježba 3 – Podizanje kukova mišićima stražnjice (s dodatnim opterećenjem)**

Prilikom izdaha napraviti aktivaciju, podignuti kukove prema gore koristeći mišiće stražnjice. Održati kralježnicu neutralnom i paziti da mišići stražnjice podižu kukove prema gore, a ne mišići leđa.

Raditi po 15 ponavljanja.





*Slika 45, 46. Podizanje kukova mišićima stražnjice (s dodatnim opterećenjem)*

#### **Vježba 4 – Opužanje potkoljenice u gornjem položaju glute bridge-a**

Podignuti kukove prema gore. Napraviti aktivaciju, opružiti potkoljenicu jedne noge uz uvjet da zdjelica ne izgubi stabilnost. Dlanovi postavljeni na zdjelične kosti trebaju ostati u istoj ravnini tijekom izvođenja vježbe.



*Slika 47, 48. Opužanje potkoljenice u gornjem položaju glute bridge-a*

#### **Vježba 5 – Čučanj**

Zauzeti stav u kojem je položaj stopala malo širi od širine ramena. Udahnuti, zadržati dah i spustiti se prema dolje, a izdahnuti prilikom vraćanja u početni položaj.

Raditi po 15 ponavljanja.



*Slika 49, 50. Čučanj*

### **5.3 Faza 3 (na temelju procjene terapeuta)**

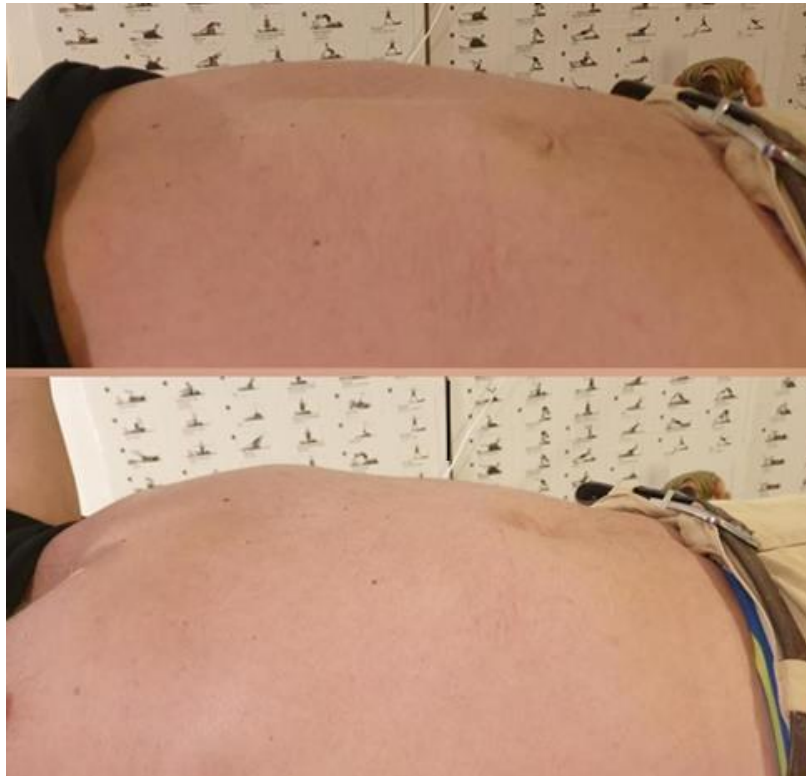Prelazak na vježbe u ovoj fazi bit će nakon što terapeut procijeni da su vježbe iz protekle dvije faze uspješno savladane. Vježbe će biti individualno programirane, odnosno u skladu sa stanjem osobe nakon završetka prethodnih.

Vježbe koje se preporučuju (za jačanje trupa, ali i cijelog tijela):

Bird dog, dead bug, plank, čučanj s opterećenjem (razne varijante), iskoraci, mrvo dizanje (razne varijante), sklek, rameni potisci, povlačenja pomoću suspenzijske trake, razne unilateralne vježbe s umjerenim vanjskim opterećenjem itd.

## 6. DIJASTAZA KOD MUŠKARACA

Dijastaza rektus abdominis kod muškaraca je slična kao i kod žena, a tretman uključuje odgovarajući program vježbi usmjeren na jačanje trbušnih mišića i stabilizaciju trupa uz nadzor kineziterapeuta.



*Slika 50. Dijastaza kod muškarca*

*(izvor: mag.cin. Snježana Ložić, arhiva)*

### 6.1 Simptomi

Simptomi dijastaze kod muškaraca mogu biti: vidljivi razmak između trbušnih mišića, slabljenje središnjeg dijela trupa, te u nekim slučajevima nelagoda ili slabost u tom području.

### 6.2 Uzroci

Kod muškaraca, uzroci dijastaze mogu biti posljedica naglog povećanja težine (Nienhuijs, 2021.), prekomjernog vježbanja s fokusom na abdominalne vježbe (pogotovo ako se ne izvode pravilno), a u nekim slučajevima kao rezultat genetike ili stanja koja uzrokuju povećani pritisak u trbušnoj šupljini (npr. loša postura). Također, iz dugogodišnje prakse

navode se i uzroci kao što su: anksioznost, nepravilno disanje sa zaustavljanjem daha, „naslanjanje na trbuh“, loše navike držanja tijekom rada ali i općenito u životu (često popraćeno povećanom tjelesnom masom), stanje povezano s hijatalnom hernijom te različite traume i povrede (Ložić).

### **6.2.1 Naglo povećanje težine**

Naglo povećanje težine kod muškaraca, kao što je ranije spomenuto, može biti jedan od čimbenika koji doprinose razvoju dijastaze rektus abdominis. Kada se tijelo brzo proširi zbog debljanja ili brzog dobivanja mišićne mase, može doći do istezanja vezivnog tkiva koje povezuje trbušne mišiće.

Taj nagli rast može stvoriti dodatni pritisak na središnji dio trbuha, što rezultira razdvajanjem trbušnih mišića, posebno rektus abdominis.

Pravilna prehrana i uravnoteženi program vježbanja mogu pomoći u smanjenju rizika od dijastaze uslijed naglog povećanja težine kod muškaraca.

### **6.2.2 Prekomjerno vježbanje abdominalnih mišića**

Prekomjerno vježbanje abdominalnih mišića, osobito ako se ne izvode pravilno ili ako se koristi preveliko opterećenje, može povećati rizik od dijastaze rektus abdominis kod muškaraca. Intenzivne vježbe usmjerene na trbušne mišiće mogu dovesti do istezanja vezivnog tkiva između rektus abdominis, što može rezultirati razdvajanjem ili slabljenjem središnjeg dijela trbušnih mišića.

Raznolik i uravnotežen trening, koji uključuje vježbe za jačanje cijelog trupa, pravilna tehnika izvođenja vježbi te izbjegavanje prevelikog opterećenja mogu pomoći u smanjenju rizika od razvoja dijastaze kod muškaraca. Također, važno je dati tijelu dovoljno vremena za oporavak između treninga kako bi se spriječilo pretjerano naprezanje trbušnih mišića i vezivnog tkiva.

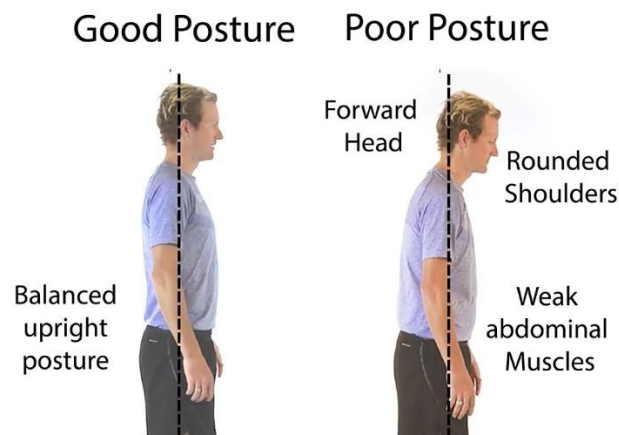
### **6.2.3 Utjecaj genetike**

S obzirom na genetski utjecaj, muškarci koji imaju članove obitelji s poviješću dijastaze mogu biti osjetljiviji na razvoj tog stanja. Međutim, to ne znači da će svi muškarci s genetskom predispozicijom razviti dijastazu, nego da je kombinacija genetskih i drugih faktora ključna za njezin razvoj.

Nasljedni faktori mogu odrediti sklonost vezivnog tkiva prema istezanju ili slabljenju, što može doprinijeti većoj podložnosti razvoju dijastaze.

#### 6.2.4 Loša postura

Nepravilna ili loša postura može stvoriti dodatan pritisak na trbušne mišiće, uključujući i rektus abdominis.



*Slika 51. Loša postura*

(izvor: <https://www.pilatesforsports.com/blog/poor-posture>)

Držanje u kojem muškarac često ima savijen gornji dio tijela prema naprijed, ili neujednačeno držanje tijela općenito, za rezultat može imati izraženo opterećenje na trbušne mišiće. Ta nepotrebna napetost može doprinijeti razdvajanju rektus abdominis.

Stoga, održavanje pravilne posture i svjesnost o tome kako se držati, može biti važno kako bi se smanjio pritisak na trbušne mišiće te potencijalno smanjio rizik od razvoja ili pogoršanja dijastaze kod muškaraca.

Redovito vježbanje s naglaskom na jačanju trbušnih mišića i potpori cijelog tijela također može pomoći u održavanju zdrave posturalne ravnoteže.

### **6.2.5 Anksioznost**

Kronični stres, uključujući i anksioznost, za rezultat može imati povećanje napetosti u mišićima trupa, uključujući i mišiće trbušnog područja. Takvo konstantno naprezanje i stres na trbušne mišiće dugoročno može utjecati na njihovu funkcionalnost, ali i potencijalno dovesti do pojave dijastaze.

„Kontrola“ anksioznosti i reduciranje stresa može biti od velike koristi u tretmanima dijastaze, kao i u njezinoj prevenciji.

### **6.2.6 Nepravilno disanje**

Korištenjem lošeg obrasca disanja, kao što je pretjerano disanje prsima, odnosno disanje koje ne uključuje aktivaciju mišića trbušne šupljine, može se dogoditi povećanje intraabdominalnog tlaka, kao i slabljenje mišića trbušne stijenke, što doprinosi pojavi dijastaze.

Pravilno disanje, koje uključuje aktivaciju dijafragme i trbušnih mišića, može doprinijeti jačanju trbušne stijenke i smanjenju negativnih učinaka dijastaze. Fokusom na pravilno disanje tijekom svakodnevnih aktivnosti (i tijekom vježbanja), može se značajno prevenirati ili smanjiti dijastaza kod muškaraca.

### **6.2.7 Hijatalna hernija**

Hijatalna hernija, odnosno izbočenje dijela želuca kroz dijafragmu, izaziva pritisak na trbušne mišiće i organske strukture, što doprinosi slabljenju mišića trbušnog zida i tako povećava rizik od pojave dijastaze kod muškaraca. Važno je napomenuti da hijatalna hernija nije izravno povezana s dijastazom, odnosno ne mora dovesti do njezinog nastanka.

## **6.3 Komplikacije/posljedice**

Komplikacije/posljedice do kojih navedeno stanje može dovesti mogu biti: bol u donjem dijelu leđa, disfunkcije zdjeličnog dna, inkontinencija, slabost trupa, pupčana kila i erektilna disfunkcija.

S obzirom na to da su bol u donjem dijelu leđa, disfunkcije zdjeličnog dna, inkontinencija, slabost trupa i pupčana kila prethodno objašnjene kod žena, pojašnjena će biti samo erektilna disfunkcija.

Postoje poveznice između dijastaze rektus abdominis i erektilne disfunkcije, ali te veze nisu posve jasne ili direktno dokazane.

S obzirom na to da trbušni mišići imaju ulogu u stabilizaciji trupa i zdjelice, oslabljeni ili razdvojeni trbušni mišići mogu utjecati na opću stabilnost tijela. Ovo može indirektno utjecati na mišiće zdjelice i područje zdjelice, uključujući i mišiće povezane s erektilnom funkcijom.

## **6.4 Dijagnostika**

Dijastaza kod muškaraca utvrđuje se na jednak način kao i kod žena.

### **6.4.1 Kineziterapijske vježbe**

Osim vježbi dijafragmalno disanje i podizanje kukova, koje su prethodno opisane kod dijastaze u žena, vježbe koje mogu koristiti u zacjeljivanju dijastaze kod muškaraca, bit će objašnjene u nastavku.

#### **Plank (modificirani)**

Moguće je koristiti plank na način da su ruke vježbača na povišenju, kako bi se smanjio pritisak na mišiće trbušne stijenke, dok im istovremeno omogućava jačanje. Za početak zadržati položaj 10 sekundi pa postupno povećavati.



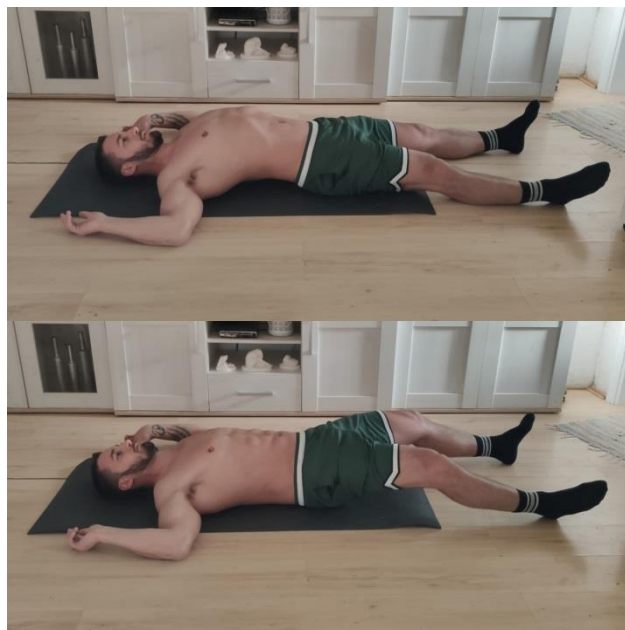*Slika 52. Plank s rukama na povišenju*

### **Podizanje kukova**

Prethodno opisano kod žena.

### **„Nagibi“ zdjelice**

Vježba se izvodi kako bi se ojačali duboki trbušni mišići, stabilizirala zdjelica i poboljšao posturalni položaj zdjelice.



*Slika 53, 54. Nagib zdjelice*



Potrebno je:

1. Leći na leđa sa savinutim nogama i stopalima na podu
2. Aktivirati trbušne mišiće „privlačenjem pupka“ prema kralježnici
3. Polako podizati zdjelicu prema gore, zadržati dvije sekunde, a zatim spustiti natrag u početni položaj
4. Napraviti tri serije od 10 ponavljanja

### **Kontrakcija-opuštanje trbušnih mišića**



*Slika 55. Kontrakcija-opuštanje trbušnih mišića*

Za izvođenje vježbe potrebno je:

1. Leći i opustiti se
2. Udahnuti dovoljno da bi se osjetila kontrakcija mišića
3. Zadržati 5 do 10 sekundi
4. Otpustiti
5. Opustiti se
6. Ponoviti 10 puta

## Ležeće „koračanje“

Pomaže u pokretanju mišića oko trbuha, u području zdjelice, kralježnice i nogu.



*Slika 55. Ležeće koračanje*

1. Leći na leđa, s rukama uz tijelo
2. Saviti kukove i koljena, pod kutom od 90 stupnjeva
3. Aktivirati trbušne mišiće, povlačeći pupak prema kralježnici i polagano spuštati jednu nogu prema podu. Održavati jednak kut u koljenima
4. Dodirnuti pod petom i zatim koristiti samo trbušne mišiće, da bi podignuli nogu natrag u početni položaj
5. Promijeniti noge, izmjenjujući strane
6. Izvesti 10-15 ponavljanja na svakoj strani

## 7. ZAKLJUČAK

Iako je DRA najčešće posljedica trudnoće, javlja se i kod djece i muškaraca . Radi se o stanju koje samo po sebi nije bolno i najčešće prođe spontano, ali ako se ne liječi može dovesti do raznih komplikacija. DRA također može biti promatrana kao direktan pokazatelj koji ukazuje na to da je došlo do nekog disbalansa između dubokih trbušnih i leđnih mišića, mišića zdjeličnog dna i, naravno, dijafragme. DRA može biti funkcionalna i nefunkcionalna, što uvelike utječe na ozbiljnost stanja. Pregled nakon trudnoće može obaviti kineziterapeut, a informacije, koje nakon samopregleda/samoprocjene dobije od osobe, mogu mu značajno pomoći u planiranju procesa oporavka. Iako univerzalan protokol rješavanja dijastaze ne postoji, ipak postoje neki koji u praksi pokazauju odlične rezultate (mag.cin. Snježana Ložić).

Trenutno dostupna istraživanja na temu dijastaze, posebno one kod muškaraca, poprilično se razlikuju pa je teško donijeti univerzalan zaključak i potrebna su dodatna istraživanja koja će potvrditi (ili pobiti) dosadašnja.

Ono što je najvažnije jest da se važnost rješavanja problema dijastaze sve više naglašava, što značajno utječe na podizanje svijesti o važnosti brige o zdravlju i kvaliteti života žena i muškaraca općenito.

## 8. LITERATURA

1. A.T.M. van de Water, D.R. Benjamin, Measurement methods to assess diastasis of the rectus abdominis muscle (DRAM): A systematic review of their measurement properties and meta-analytic reliability generalisation, *Manual Therapy*, February 2016
2. Bajek, S.; Bobinac, D.; Jerković, R.; Malnar, D.; Marić, I. (2007). *Sustavna anatomija čovjeka*. Rijeka: Digital point tiskara d.o.o.
3. Cavalli, M., Aiolfi, A., Bruni, P. G., Manfredini, L., Lombardo, F., Bonfanti, M. T., Bona, D., Campanelli, G., Prevalence and risk factors for diastasis recti abdominis: a review and proposal of a new anatomical variation. *Hernia*. 2021 Aug;25(4):883-890
4. Celli BR, Rassulo J, Berman JS, Make B. Respiratory consequences of abdominal hernia in a patient with severe chronic obstructive pulmonary disease. *Am Rev Respir Dis*. 1985 Jan;131(1):178-80. doi: 10.1164/arrd.1985.131.1.178. PMID: 3966706.
5. Choi B. (2020). Diastasis Recti Secrets for New Moms: Proven Methods and Postpartum Exercises for Healing Core Weakness and Weight Loss.
6. Coldron, Y., Stokes, M. J., Newham, D. J., Cook, K., Postpartum characteristics of rectus abdominis on ultrasound imaging, *Manual Therapy*, April 2008.
7. Diastasis Recti: 5 Ways Pilates Can Help (n.d.). Centred Mums. <https://centredmums.com/diastasis-recti-and-pilates/>
8. *Diastasis Recti: An Overview* (2015). Boot Camp & Military Fitness Institute. <https://bootcampmilitaryfitnessinstitute.com/injury/diastasis-recti-an-overview/>
9. Doubkova, L., Andel, R., Palascakova-Springrova, I., Kolar, P., Kriz, J., Kobesova, A., Diastasis of rectus abdominis muscles in low back pain patients, *Journal of back and musculoskeletal rehabilitation*, 31 (1), 107-112, 2018

10. Ellgen P. (2017). Mom's Guide to Diastasis Recti: A program for Preventing and Healing Abdominal Separation Caused by Pregnancy. Berkeley, Kalifornija: Ulysses Press
11. Freeman M. D., Woodham M. A., Woodham A. W., The role of the lumbar multifidus in chronic low back pain: a review. PM R. 2010 Feb;2(2):142-6;
12. Hagen, S., Stark, D., Glazener, C., Dickson, S., Barry, S., Elders, A., Frawley, H., Galea, M. P., Logan, J., McDonald, A., McPherson, G., Moore, K. H., Norrie, J., Walker, A., Wilson, D.; POPPY Trial Collaborators. Individualised pelvic floor muscle training in women with pelvic organ prolapse (POPPY): a multicentre randomised controlled trial. Lancet. 2014 Mar 1;383(9919):796-806.
13. Hall H. (2021). Diastasis Recti Rehabilitation. [https://www.statpearls.com/ArticleLibrary/viewarticle/132839#ref\\_24256310](https://www.statpearls.com/ArticleLibrary/viewarticle/132839#ref_24256310)
14. Hess J. (n.d.). Mind the Gap: Diastasis Recti Abdominis and What We Don't Know: Part I., <https://beyondbasicsphysicaltherapy.com/blogs/blog/mind-the-gap-diastasis-recti-abdominisand-what-we-don-t-know-part-i>
15. Jorge, J., M. N., Leonardo A. Bustamante-Lopez, L., A., Pelvic floor anatomy, (April 30, 2022)
16. Karoly Sopina, B., Filipec, M., Dijastaza m.rectus abdominis nakon carskog reza, *Fizioinfo* (2009), 24 (2014), 14; 4-7
17. Ložić, S., Breathing mechanics, diastasis, "bracing" and painful conditions
18. McConville, M. Q., Schilz, J., Doerfler, D., Andrews, R., A Review of Literature on the Diagnosis, Clinical Implications, and Treatment of Diastasis Recti in Older Males, *The Journal of Women's & Pelvic Health Physical Therapy*, 43 (4), 202-208, 2019

19. Michalska, A., Rokita, W., Wolder, D., Pogorzelska, J., Kaczmarczyk, K., Diastasis recti abdominis—a review of treatment methods, *Ginekologia polska* 89 (2), 97-101, 2018
20. Montpetit-Huynh, S., Paolo, J.D., Vopni, K. (2019). Pregnancy Fitness. Mjesto izdavanja: *Human Kinetics*
21. Mota, Pascoal and Bo: Dijastaza Rectus Abdominis in Pregnancy and Postpartum Period. Risk Factors, Functional Implications and Resolution, *Current Women's 40 Health Reviews*, 2015, 11, 59-6;
22. Nienhuijs, S.W., Berkvens, E.H.M., de Vries Reilingh, T.S., Mommers, E.H.H., Bouvy, N.D., Wegdam, J. The male rectus diastasis: a different concept? *Hernia*. 2021 Aug;25(4):951-956.
23. *Osnovni vodič za dijastazu rektusa*, Hajdo, D., <https://dianahajdo.com/osnovni-vodic-za-dijastazu-rektusa/>
24. Pešec, M., Dijastaza m.rectus abdominis (DMRA) u trudnoći i nakon poroda, *Fizioinfo*, 2 (2005), 6; 18-19
25. Sapsford, R. R., Hodges, P. W., Contraction of the pelvic floor muscles during abdominal maneuvers, *Archives of Physical Medicine and Rehabilitation*, August 2001
26. Sperstad, J. B., Kolberg Tennfjord, M., Hilde, G., Ellström-Eng, M., Bø, K., Diastasis recti abdominis during pregnancy and 12 months after childbirth: prevalence, risk factors and report of lumbopelvic pain, *Sports Med* 2016;50:1092–1096
27. Wang Q, Yu X, Chen G, Sun X, Wang J. Does diastasis recti abdominis weaken pelvic floor function? A cross-sectional study. *Int Urogynecol J*. 2020 Feb;31(2):277-283