

Kineziterapija dijastaze rectus abdominis u postnatalnom razdoblju

Bistrović, Marina

Undergraduate thesis / Završni rad

2022

Degree Grantor / Ustanova koja je dodijelila akademski / stručni stupanj: **University of Split, Faculty of Kinesiology / Sveučilište u Splitu, Kineziološki fakultet**

Permanent link / Trajna poveznica: <https://um.nsk.hr/um:nbn:hr:221:021789>

Rights / Prava: [In copyright](#) / [Zaštićeno autorskim pravom.](#)

Download date / Datum preuzimanja: **2024-10-02**



Repository / Repozitorij:

[Repository of Faculty of Kinesiology, University of Split](#)



SVEUČILIŠTE U SPLITU
KINEZIOLOŠKI FAKULTET

Stručni preddiplomski studij Kineziologija

Smjer Kineziterapija

KINEZITERAPIJA DIJASTAZE RECTUS
ABDOMINSA U POSTNATALNOM
RAZDOBLJU

(ZAVRŠNI RAD)

Student:

Marina Bistrović

Mentor:

Snježana Ložić, prof.

Split, 2022.

Sadržaj	
Sadržaj.....	2
1. UVOD	5
1.1. Prikupljanje podataka.....	5
2. DIJASTAZA RECTUS ABDOMINISA	6
2.1. Što je dijastaza rectus abdominisa.....	6
2.2. Dijastaza i carski rez	6
2.3. Dijastaza i disfunkcije zdjeličnog dna.....	7
3. ANATOMSKI PREGLED	9
3.1. Ošit	9
3.2. Mišići trbušne šupljine	10
3.3. Mišići zdjeličnog dna	14
4. UČESTALOST DIJASTAZA RECTUS ABDOMINIS, FAKTORI RIZIKA I MOGUĆI SIMPTOMI	16
4.1. Učestalost pojave dijastaze rectus abdominis	16
4.2. Faktori rizika za pojavu dijastaze rectus abdominis.....	16
4.3. Mogući simptomi dijastaze rectus abdominis	17
5. DIJAGNOSTICIRANJE DIJASTAZE RECTUS ABDOMINIS	18
5.1. Dijagnosticiranje	18
6. RJEŠENJA ZA DIJASTAZU RECTUS ABDOMINIS	20
6.1. Vježbanje za smanjenje dijastaza rectus abdominis.....	20
6.2. Kirurški zahvat	20
7. PRAKTIČNI RAD	22
7.1. Test za pregled i samopregled veličine dijastaze mišića rektusa	22
7.2. Rezultati testa	25
7.3. Disanje i dijastaza rectusa	25
7.4. Kineziterapija za dijastazu rectus abdominisa.....	29
7.4.1. Rana faza oporavka – do 3 mjeseca nakon poroda.....	29
7.4.2. Kasnija faza oporavka – 3+ mjeseca nakon poroda	32
8. ZAKLJUČAK	37
9. LITERATURA	38

Sažetak:

Dijastaza rectus abdominis je pojava u kojem oba rectus abdominis mišića se dodatno i neprirodno razdvajaju. To dovodi do ekstenzije linea albe i pojavljuje se ispupčenje trbušne stijenke.

Navode se neka rješenja koja bi pomogla osobama s dijastazom kao što su nošenje pojasa, vježbanje te kirurški zahvat te koje su prednosti i nedostaci pojedinih načina.

Thabet i Alshehri (2019.) navode kako su programi vježbanja za duboke mišiće „core“a za stabilnost učinkoviti u liječenju dijastaze te poboljšanju kvalitete života žena nakon poroda. Također se druga istraživanja dotiču i efikasnosti vježbanja putem videokonferencija. No, i dalje ne postoje detaljne studije koje potvrđuju koje točno vježbe bi utjecale i smanjile ili prevenirale dijastazu kod trudnica i žena koje su rodile. Osim vježbanja bitno je istaknuti i samo disanje te obrasce koje se pojavljuju kod osoba koje imaju dijastazu rectus abdominis.

Ključne riječi: dijastaza, vježbe za stabilnost „core“a, disanje, inter-rectus razmak, postporođajni period

Abstract:

Dijastaza rectus abdominis happens when both rectus abdominis muscles additionally and unnaturally separate. This leads to extension of linea alba and bulging of the abdominal wall.

Certain solutions are mentioned, which could help people who are diagnosed with dijastaza, like wearing an abdominal belt, exercising, or a surgical procedure; as well as what are specific advantages or disadvantages of each method.

Thabet and Alshehri (2019.) claim that deep core muscles exercise programs for stability are effective in curing dijastaza, and also help enhance quality of life for women after giving birth. Other researches also mention effectiveness of exercising using online videoconferencing. However, there still aren't any detailed studies that confirm which exact exercises would affect and reduce, or prevent dijastaza in pregnant women and women who gave birth. Apart from exercising, it's important to point out breathing itself, as well as patterns which emerge with people who have dijastaza rectus abdominis.

Keywords: dijastaza rectus abdominis, abdominal exercise, breathing, inter-rectus distance, postpartum

1. UVOD

Dijastaza rectus abdominis ili dijastaza je razdvajanje rectus abdominis mišića tijekom trudnoće i nakon poroda. Naravno, mogući su i drugi razlozi i pojave dijastaze u oba spola, ali najčešće se pojavljuje kod trudnica i nakon poroda. Također, abdominalne operacije kao što je carski rez, pokazalo se, uvelike utječe na pojavu dijastaze zbog oslabljenih mišića.

Osim trudnoće i carskog reza bitno je istaknuti kako veću mogućnost pojave dijastaze imaju višeploidne trudnoće, genetski uvjetovane strukture kolagena, abdominalne operacije, i drugo. Ipak dijastaza se može pojaviti i u oba spola i bez obzira na trudnoću, ali je najčešća pojava u trudnoći i nakon poroda.

Vježbanje u trudnoći je korisno u mnogočemu, a prevencija dijastaze rectus abdominis je jedan od razloga zašto vježbati u trudnoći, kao i prije trudnoće. Ubrzo nakon poroda je također preporučeno vježbanje s fokusom na lagani i postepeni proces te vježbe disanja.

Tung, Towfigh (2021.) navode da detaljna anamneza i fizički pregled mogu dijagnosticirati većinu slučajeva dijastaze rectusa. Modaliteti snimanja kao što su ultrazvuk, CT i MRI mogu pomoći u klasifikaciji dijastaze rectusa i usmjeriti kirurško planiranje. No, kod dijastaza nije uvijek potreban kirurški pristup te su pokazane metode za dijagnostiku koje koriste fizioterapeuti i kineziterapeuti kod pomoći planiranja svojih tretmana.

1.1. Prikupljanje podataka

Rad je fokusiran na prikupljanje istraživačkih i eksperimentalnih radova s fokusom na novija istraživanja. Pretraživale su se mnoge stranice kao što je ncbi, PubMed, PEDPro, kao i pretrage stranica fizioterapeuta i kineziterapeuta koji se bave ovim temama. Studije su najčešće bile na engleskom jeziku, a literatura je pokrivala i hrvatsko i englesko područje.

2. DIJASTAZA RECTUS ABDOMINISA

2.1. Što je dijastaza rectus abdominis

Dijastaza rectus abdominis ili DRA, u nastavku teksta samo dijastaza, je stanje u kojem oba rectus abdominis mišića se dodatno i ne prirodno razdvajaju što dovodi do ekstenzije linea albe i pojavljuje se ispupčenje trbušne stijenke.

Michalska, Rokita, Wolder, Pogorzelska, Kaczmarczyk (2018.) navode kako je dijastaza česta u ženskoj populaciji tijekom trudnoće i u postporođajnom razdoblju, a može se pojaviti od ksifoidnog nastavka do preponske kosti bilo gdje uzduž linea albe.

Ona je pokazatelj da je došlo do nekog disbalansa između dijafragme, dubokih trbušnih mišića, mišića zdjeličnog dna i dubokih leđnih mišića. Naše tijelo je izloženo raznim silama i pokretima tijekom svakog dana te svaki dio tijela reagira na svoj način te to može dovesti do disbalansa i nastanka kompenzatornih obrazaca pa tako i dijastaze.

Thabet i Alshehri (2019.) su zaključili da programom vježbi za duboke mišiće „core“-a za stabilnost je učinkovit u liječenju dijastaze te poboljšanju kvalitete života žena nakon poroda. U taj prilog također ide i istraživanje Kim, Yi, Yim (2022.) da su intervencije tjelovježbe koje se izvode putem platformi za videokonferencije u stvarnom vremenu isto učinkovite u poboljšanju udaljenosti između rectusa, stabilnosti trupa i kvalitete života žena nakon poroda i mogu biti alternativa intervenciji licem u lice.

2.2. Dijastaza i carski rez

U svom navodu Väärasmäki, Raudaskoski (2017.) ističe kako jedna od sedam svih roditelja i jedna od pet prvorođkinja porodi se carskim rezom.

Porod putem carskog reza može se obaviti na nekoliko načina, a dva su najčešća: incizija u medijalnoj liniji uzdužno i incizija poprečno 2 prsta iznad simfize. Metoda incizije

poprečno 2 prsta iznad simfize je češća, a ražu se koža, potkožno masno tkivo, fascije ravnih i kosih mišića trbuha, preperitonealno masno tkivo te potrbušnica (peritoneum) i mišić maternice. Neovisno o metodi rectus abdominis se ne reže, on se samo razmiče navodi GinOps.

Lako je tada povezati da carski rez može uzrokovati ili pogoršati dijastazu i slabljenje mišića. Jedan od čestih pojava je osjećaj neugodnosti oko područja ožiljka od reza i osjećaj utrnulosti, ali i neosjećanje mišića i aktivnosti ispod ožiljka. Nakon operativnog zahvata mišići su ranjiviji i skloniji povredama pa je sam proces oporavak dug od šest do dvanaest tjedana navodi Medvesek (članak: Dijastaza trbušnih mišića).

Istraživanje je pokazalo da povijest carskog reza i višestrukih porođaja u DRA skupini pokazuje znatno veće rezultate nego ne-DRA skupini kao što su očekivali Fei, Liu, Li, He, Liu, Li, Wan, Lin (2021.)

2.3. Dijastaza i disfunkcije zdjeličnog dna

Često u raspravljanju same dijastaze rectus abdominis se povezuje s mišićima zdjeličnog dna, međutim Q.Wang, Yu, Chen, Sun, J.Wang (2020.) u svom istraživanju navode kako nije vjerojatnije da žene s dijastazom imaju oslabljene mišiće zdjeličnog dna, urinarne infekcije ili prolapse zdjeličnih organa.

Gluppe, Ellström Engh, Kari (2021.) također navode da žene s dijastazom obično imaju slabije trbušne mišiće i veću mogućnost bolova u truhu, ali nemaju veću mogućnost poremećaja zdjeličnog dna, boli u donjem dijelu leđa ili zdjeličnog pojasa od žena bez dijastaze.

No, žene često imaju problem s oslabljenim mišićima trbuha što uzrokuje ispupčenje i dijastazu, te također sa slabim mišićima zdjeličnog dna te s nemogućnošću zadržavanja mokraće pri dodatnim silama kao što je kihanje, kašljanje ili skakanje.

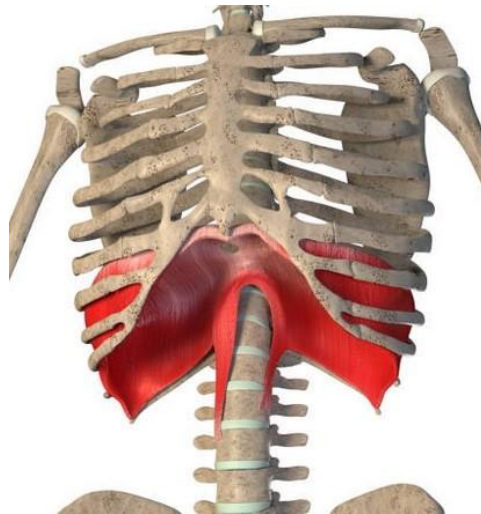
U svom radu Lawson, Sacks (2018.) navode kako disfunkcija dna zdjelice definira se kao abnormalna funkcija dna zdjelice i uključuje stanja koja mogu imati značajan negativan utjecaj na kvalitetu života žene, uključujući urinarnu inkontinenciju (stresnu, nagonsku i mješovitu), fekalnu inkontinenciju, prolaps zdjeličnih organa, seksualnu disfunkciju, dijasazu rectus abdominis, bol u zdjeličnom pojasu i kronični bolni sindrom.

3. ANATOMSKI PREGLED

3.1. Ošit

Dijafragma ili ošit pripada mišićima prsnog koša te oblikuje donju stijenku prsne šupljine te odvaja prsnu od trbušne šupljine. „To je okrugli pločasti mišić u obliku kupole, koji se izbočuje u prsnu šupljinu. Središnji dio, ujedno najviša točka jest aponeuroza (centrum tendineum). Oko središnje aponeuroze nalazi se mišićni dio koji se s obzirom na polazište, dijeli na sternalni, kostalni i lumbalni dio.“ (Bajak, Bobinac, Jerković, Malnar, Marić, 2007., str. 81)

Funkcija joj je inspiracija, tijekom kontrakcije spušta se aponeurozni dio mišića prema trbuhu te se povećava vertikalni promjer prsne šupljine. Spuštanjem u trbušnu šupljinu djeluje poput preše te povećava unutar abdominalni tlak, kako navodi Bajak i sur. (2007.), i tako sudjeluje primjerice tijekom defekcije, mokrenja i porođaja.



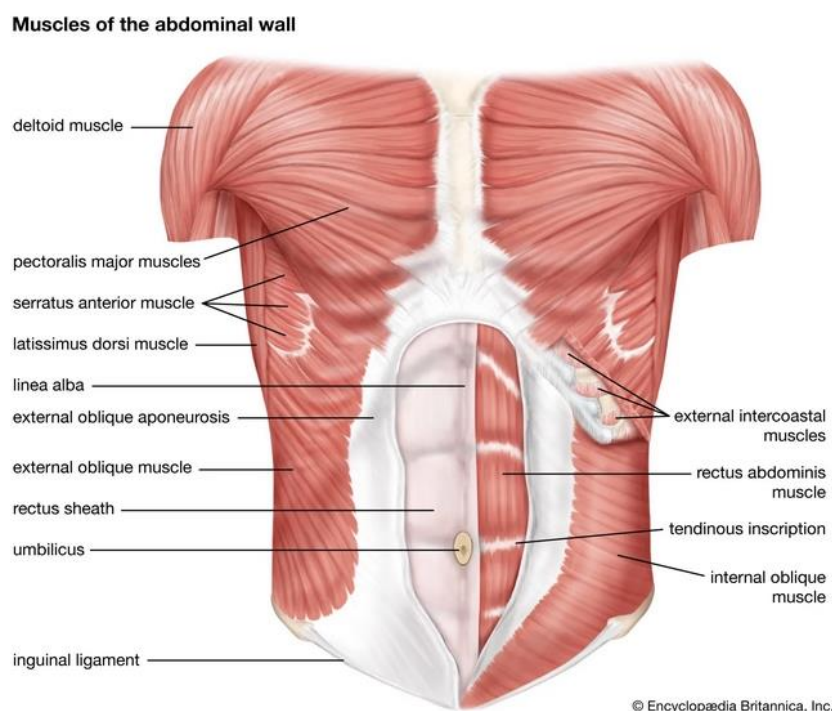
Slika 1. Prikaz ošita i njegovih pripoja

(izvor: <https://www.istockphoto.com/photo/3d-illustration-of-the-diaphragm-muscle-on-a-white-background-gm1353030436-428251966?phrase=diaphragm%20muscle>)

Kao što slika 1. prikazuje polazi s ksifoidnog nastavka sternuma i taj dio je pars sternalis, pars costalis polazi s rebrenih hrskavica zadnjih šest rebara, a pars lumbalis polazi s lumbalnih kralježaka. (Bajak i sur., 2007.)

3.2. Mišići trbušne šupljine

Prednju i lateralnu stijenku trbušne šupljine izgrađuju isključivo mišići te je to meka trbušna stijenka. Tu stijenku čine tri pločasta mišića: m.obliquus externus abdominis, m. obliquus internus abdominis i m. transversus abdominis te ravni mišić m. rectus abdominis objašnjavaju Bajak i sur (2007.). Također navode da su pločasti mišići raspoređeni u trima slojevima te se njihove tetive (aponeuroze) pripajaju uz vezivni tračak u medijanoj ravnini, koji je razapet između ksifoidnog nastavka sternuma i simfize pod nazivom linea alba. Između aponeuroza svih triju mišića umetnut je ravni mišić, m. rectus abdominis, koji se proteže odozgo prema dolje uzdužno uz linea albu. Aponeuroze obilaze ravni mišić s prednje i stražnje strane te oblikuju ovojnicu zvanu vagina m. rectus abdominis.

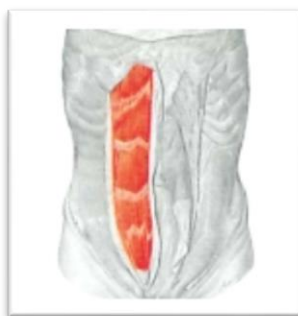

Slika 2. Presjek mišića trbušne šupljine

(Izvor: <https://www.britannica.com/science/abdominal-muscle>)

M.rectus abdominalis s *m. pyramidalis* čine prednju trbušnu stijenku te oni leže unutar ovojnice rektusa navodi Sobotta (2007.). Bajak i sur. (2007.) navode još da se proteže od simfize stidne kosti do ksifoidnog nastavka sternuma te hrskavica petog, šestog i sedmog rebra. Na prednjoj strani nalaze se tri do četiri tetivne intersekcije koje poprečno presijecaju mišićna vlakna.

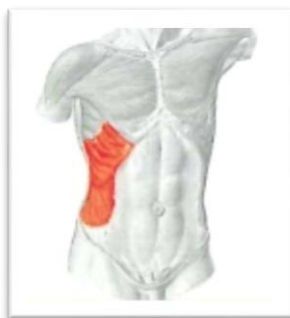Funkcija *m.rectus abdominis* je fleksija trupa kada je punktum fiksum na stidnoj kosti, a kad je uporište na prsnom košu tad podiže zdjelicu objašnjavaju Bajak i sur. (2007.).



Slika 3. Prikaz m.rectus abdominis (izvor: Sobotta, 2007.)

M. obliquus externus abdominis je vanjski kosi mišić koji polazi s vanjske strane rebrenog luka, od petog do dvanaestog rebra. Mišićna vlakna prelaze u široku aponeurozu koja ima hvatište uzduž lineje albe, uzduž ingvinalnog ligamenta i bočnog grebena, a mišićna vlakna usmjerena su odozgo i lateralno prema dolje i medijalno navodi Bajak i sur. (2007.).

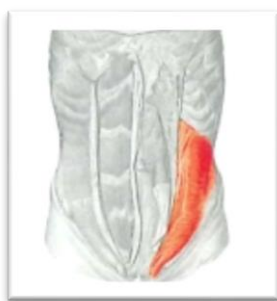Sobotta (2007.) navodi da mi je funkcija: kod jednostrane kontrakcije: rotacija prsnog koša na suprotnu stranu, laterofleksija kralježnice na svoju stranu; a kod obostrane kontrakcije: pregibanje trupa, trbušna preša, izdisanje (trbušno disanje).



Slika 4. Prikaz m. obliquus externus abdominis (izvor: Sobotta, 2007.)

M. obliquus internus abdominis je unutarnji kosi mišić koji izgrađuje srednji sloj meke trbušne stijenke, a polazište mu je na torakolumbalnoj fasciji, bočnom grebenu i ingvinalnom ligamentu. Njegova vlakna prelaze u aponeurozu koja ima inzerciju uzduž ruba rebrenog luka, od devetog do dvanaestog rebra i lineje albe. Vlakna se protežu odozdo i lateralno prema gore i medijalno navode Bajak i sur. (2007.).

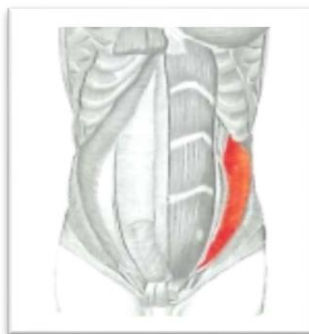Funkcija je kod jednostrane kontrakcije: rotacija prsnog koša na istu stranu te laterofleksija kralježnice; a kod obostrane kontrakcije: pregibanje trupa, trbušna preša, izdisanje (trbušno disanje) navodi Sobotta (2007.).



Slika 5. m. obliquus internus abdominis (izvor: Sobotta, 2007.)

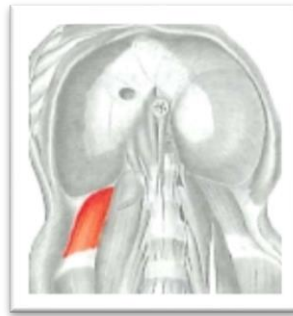
M. transversus abdominis je najdublji sloj meke trbušne stijenke, a polazi s ingvinalnog ligamenta, bočnog grebena, torakolumbalne fascije i unutrašnje strane rebrenog luka te prelazi u aponeurozu koja se pripaja na lineji abli. Vlakna su mu u poprečnom smjeru od lateralno prema medijalno navodi Bajak i sur. (2007.).

Sobotta (2007.) navodi da mu je funkcija trbušna preša i izdisanje (trbušno disanje).



Slika 6. M. transversus abdominis (izvor: Sobotta, 2007.)

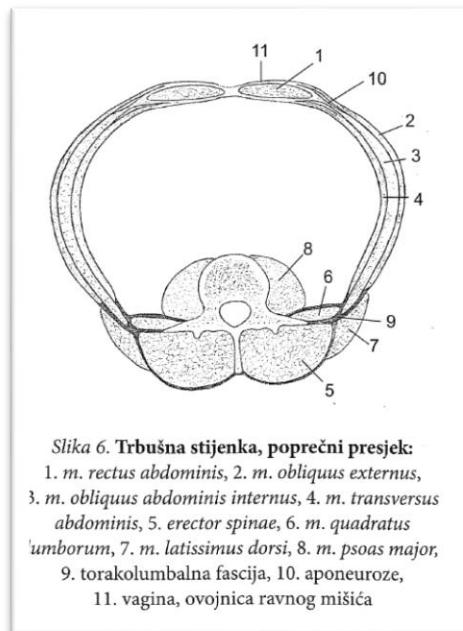
M. quadratus lumborum čini mišićnu podlogu stražnje trbušne stijenke, a funkcija mu je spuštanje rebra pri izdisaju i laterofleksija kralježnice navodi Sobotta (2007.)



Slika 7. *M. quadratus lumborum* (izvor: Sobotta, 2007.)

„Uz to što pokreću trup i zdjelicu, pločasti mišići meke trbušne stijenke imaju i druge važne funkcije: - statičkom kontrakcijom poput preše pritišću organe trbušne šupljine, time pomažu istiskivanju sadržaja (primjerice porođaj, defekcija, mokrenje, povraćanje), ili u mirnom uspravnom stavu izravnavaju lumbalnu lordozu; - to su pomoćni ekspiratorni mišići, jer povlače rebra prema dolje.“ Bajak i sur. (2007.)

Na slici 8. je prikaz poprečni presjek trbušne stijenke sa svim mišićima te je jasna vidljivost njihove interakcije i međuovisnosti.



Slika 8. Poprečni presjek trbušne stijenke (izvor: Bajak i sur., 2007.)

3.3. Mišići zdjeličnog dna

Donji otvor male zdjelice zatvara mišićna ploča zvana ošit koja ima konveksitet prema dolje. Veći stražnji dio oblikuje diaphragma pelvis, a prednji manji dio oblikuje diaphragma urogenitale.

„Najveći od otvora u dnu zdjelice, perforacija kroz koju prolazi vagina, genitalnog hijatusa, od najveće je važnosti za ginekologa jer je to mjesto zdjeličnog prolapsa organa. Taj se prekid rasteže tijekom poroda. Mišići dna zdjelice također mogu djelomično postati denervirani, povećavajući veličinu genitalije hijatus kao i konkavitet silaznog lijevka dna zdjelice. Budući da je genitalni hiatus najslabija točka u potpornom mehanizmu dna zdjelice, to je najčešće mjesto zdjeličnih prolapsa organa.“ Scotti, Lazarou, Markus Greston (Anatomy of the Pelvic Floor)

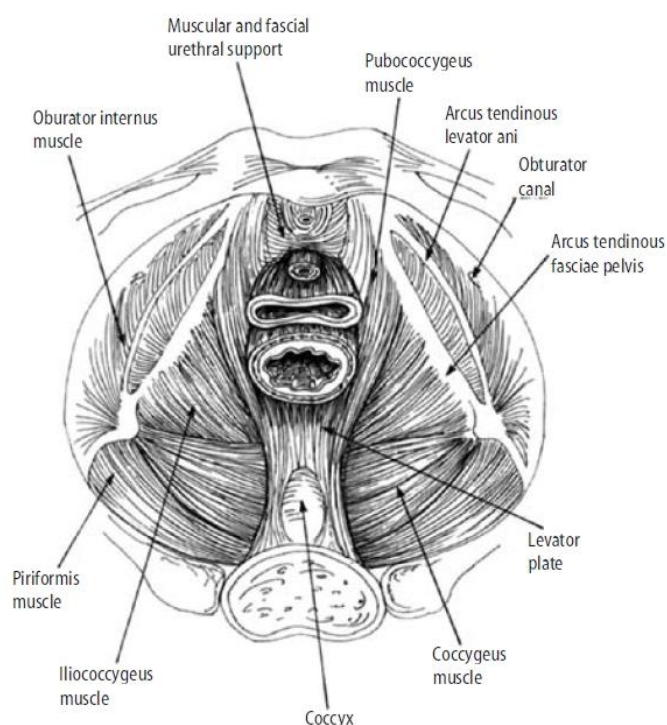


Figure 3. 1 The pelvic floor (as viewed from above). Scotti RJ, Lazarou G. Abdominal approaches to uterine suspension. *Operative Techniques in Gynecologic Surgery* 2000;5(2):90. [5]

Slika 9. Pregled zdjeličnog dna Scotti i sur. (Anatomy of the Pelvic Floor)

Diaphragma pelvis izgrađena je od dvaju mišića: m. levator ani čija je funkcija da podiže dno zdjelice te sprječava spuštanje organa te m. coccygeus. Oni gotovo u cijelosti zatvaraju donji otvor male zdjelice osim dijela iza simfize gdje se nalazi otvor hiatus levatorius.

Diaphragma urogenitale je manja mišićna ploča u prednjem dijelu donjeg otvora zdjelice smještena između donjih grana stidnih kostiju. Nalazi se superficijalnije u odnosu na diaphragmu pelvis te se sastoji od: m. transversus perinei profundus, m. transversus perinei superficialis te m. bulbospongiosus i m. ischiocavernosus navode Bajak i sur (2007.).

4. UČESTALOST DIJASTAZA RECTUS ABDOMINIS, FAKTORI RIZIKA I MOGUĆI SIMPTOMI

4.1. Učestalost pojave dijastaze rectus abdominis

Pešec (2005.) je istražila učestalost pojave dijastaze rectus abdominis u trudnoći i poslije trudnoće kod žena koje su vježbale i koje nisu vježbale. Rezultati su pokazali da se dijastaza pojavljuje kod 12% trudnica i to 37,84% trudnica koje su vježbale te 67,5% trudnica koje nisu vježbale. U postnatalnom periodu dijastaza je uočena kod 64,81% roditelja i to 63,55% nakon vaginalnog porođaja, a 66,05% nakon carskog reza.

Mota, Pascoal i Bo (2015) također navode postojanje dijastaze kod 30 – 70% trudnica te da razdvojenost mišića može ostati kod 35 – 60% roditelja.

4.2. Faktori rizika za pojavu dijastaze rectus abdominis

„Sljedeće se smatra faktorima rizika od DRA: trudnoća (posljedične hormonalne promjene), nagib zdjelice prema naprijed s ili bez lumbalne hiperlordoze, povišenog intraabdominalnog tlaka), carskog reza, višepodne trudnoće, kao i genetski uvjetovanih defekata u strukturi kolagena, kod značajnih gubitaka tjelesne mase spontano ili nakon operacija, abdominalnih operacija kalnih postupaka Mota i sur. i Sperstad izvijestili su da nema veze između DRA i indeks tjelesne mase prije trudnoće, povećanje tjelesne težine, rođenje djeteta težine ili opsega trbuha, dizanje teških tereta, podizanje i nošenje djece i redovito vježbanje.“ Michalska, Rokita, Wolder, Pogorzelska, Kaczmarczyk (2018.)

Također navodi da se dijastaza može očitovati u oba spola i neovisno o porodu, ali se najčešće viđa kod žena nakon poroda.

4.3. Mogući simptomi dijastaze rectus abdominis

Dijastaza je mnogima estetski problem, ali ona je i funkcionalni problem. Mišići trbuha spajaju prsni dio i zdjelicu te lijevu i desnu stranu trupa, također su zaštita organima, a ujedno su bitni i za posturalnu ravnotežu te mišićno-koštano zdravlje. Dijastaza je česti pokazatelj da duboki mišići, stabilizatori, ne rade svoj posao.

Osim „ispupčenja“ trbuha i osjećaja slabosti mišića drugi znakovi su bolovi u trbušnoj šupljini, zdjelici, odnosno sakro-ilijakalnom području i lumbalnom dijelu kralježnice. Također se pojavljuju problemi s inkontinencijom, spuštanjem organa i hernijom (bruh ili kila).

Hall, Sanjaghsaz (2022.) navode kako je dijastaza uzrokovana slabošću prednjeg trbušnog zida. Većina stručnjaka slaže se da postoji slabost, stanjivanje i proširenje linea alba i slabost povezane trbušne muskulature. Znakovi i simptomi uzrokovani dijastazom rectusa uobičajene su pritužbe pacijenata pružateljima zdravstvenih usluga u mnogim različitim područjima, uključujući hitnu medicinu, plastičnu kirurgiju, opću kirurgiju, obiteljsku medicinu te opstetriciju i ginekologiju. Pacijenti mogu primijetiti sveukupni osjećaj nestabilnosti i/ili ispupčenje na središnjoj liniji prednjeg trbušnog zida, što se pogoršava s povećanim abdominalnim pritiskom, kao što je trbušno krcanje. Dokazano je da dijastaza rectus pridonosi urinarnoj stres inkontinenciji i bolovima u leđima.

5. DIJAGNOSTICIRANJE DIJASTAZE RECTUS ABDOMINIS

5.1. Dijagnosticiranje

Tung, Towfigh (2021.) navode da detaljna anamneza i fizički pregled mogu dijagnosticirati većinu slučajeva dijastaze rectusa. Klasifikacijske sheme za dijastazu rectus stvorene su na temelju inter-rectus udaljenosti i lokacije defekta, što može pomoći pri donošenju odluka o upravljanju. Modaliteti snimanja kao što su ultrazvuk, kompjutorizirana tomografija (CT) i magnetska rezonancija (MRI) mogu pomoći u klasifikaciji dijastaze rectusa i usmjeriti kirurško planiranje. Planiranje je najvažnije kada se razmišlja o planu njege za sanaciju kila unutar dijastaze rektusa.

5.2. Instrumenti mjerenja i protokoli

Najčešće metode za procjenu razmaka dijastaze po Mota i sur. (2015) su palpacija i šestar (caliper). Mjerenje dijastaze može biti neprecizno zbog nedostatka pouzdanosti, sposobnosti alata da otkrije male razlike ili male promjene, te nedostatka vrijednosti, sposobnosti alata da izmjeri ono što je predviđeno da mjeri, po metodama i instrumentima korištenim za mjerenje razmaka između rectus mišića. Predloženo je ultrazvučno snimanje kao korisna metoda da se procijeni muskulaturna geometrija i kao indirektna mjera aktivacije mišića putem promjena u debljini mišića tijekom kontrakcije.

Mendes, Nahas, Veiga i sur. (2007) su proglasili ultrasonografiju kao preciznu metodu za mjerenje dijastaze rektusa iznad pupka i na razini pupka. Preoperativna slikovna procjena može biti korisna za određivanje položaja rectus abdominis mišića prije njihove korekcije.

U fizikalnoj terapiji kao i kineziterapiji se ipak najviše koristi metoda palpacije širine prsta radi dostupnosti i brzine procjene, ali ultrazvuk je pouzdanija metoda i trebao bi se koristiti u istraživanju dijastaze kao i kod procjenjivanja potrebe za operativnim zahvatima.

Kompjuterska tomografija (CT) i snimanje magnetnom rezonancom (MRI) trenutno se smatraju kao mogućnost izbora za ispitivanje abdominalnog zida. No, ove procedure su skupe i CT izlaže pacijenta radijaciji čineći ga neupotrebljivim kod trudnih žena, ali i nepotrebnog izlaganja radijaciji i nakon poroda.

U ultrasound studiji Beer, Schuster, Seifert, Manestar, Mihic-Probst i Weber (2009.) predlažu da se kod žena koje nisu rađale linea alba treba smatrati normalnom kada je dijastaza manja od 15 mm na nivou ksifoidnog nastavka, 22 mm na nivou 3 cm iznad pupka i 16 mm na 2 cm ispod pupka. To se uzima kao polazna točka i za postporođajne žene.

6. RJEŠENJA ZA DIJASTAZU RECTUS ABDOMINIS

Michalska i sur. (2018.) tvrde da u većine žena dijastaza rectus nestaje spontano u postporođajnom razdoblju. Inter-rectus udaljenost postupno nestaje s vremenom u postporođajnom razdoblju s individualnom varijabilnošću, obično do otprilike osmog tjedna nakon poroda. U slučaju postojanosti inter-rectus distance primjenjuje se konzervativno liječenje, naime fizioterapija.

6.1. Vježbanje za smanjenje dijastaza rectus abdominis

Iako brojne studije potvrđuju pozitivan utjecaj vježbi na smanjenje inter-rectus distance nema općenito prihvatljivog protokola terapije. Nije bilo procijene koje su vježbe za trbušne mišiće najučinkovitije. Najčešće se primjenjuju: program vježbi za trbuh (jačanje poprečnih trbušnih mišića ili rektus abdominis mišića), posturalni trening, obrazovanje i obuka o odgovarajućim tehnikama kretanja i dizanja tehnike, metode jačanja transversus abdominis mišića (pilates, funkcionalni trening, Tuplerova tehnika vježbe sa ili bez trbušne udlage), Noble tehnika (ručna aproksimacija rektusa abdominis mišića tijekom djelomičnog trbušnjaka), manualnu terapiju (meko tkivo mobilizacija, miofascijalno oslobađanje), stezanje abdomena i taping te nošenje korzeta. Prema Keeller, Albrecht, Eberhardt (2012.) često se primjenjuje abdominalni taping (kod 40,8% ispitanika), ali njegova učinkovitost do sada nije potvrđena.

6.2. Kirurški zahvat

Michalska i sur. (2018.) navode da u nedostatku učinkovitosti konzervativnog liječenja, s visokom estetskom i/ili funkcionalnom nelagodnom ili prisutnošću kile, često se koristi kirurška intervencija. Smanjenje odvajanja rektus abdominis je također dio abdominoplastike. Operativni popravak za DRA je kontroverzan. Prema Emanuelsson,

Gunnarsson, Dahlstrand, Strigård, Stark (2016.) popravak trbušne stijenke treba razmotriti u bolesnika s IRD širim od 3 cm.

Jessen, Öber, Rosenberg (2019.) navode kako je nakon fizikalne terapije sljedeći korak kirurški zahvat, bilo otvoreni ili laparoskopski, a oba kirurška pristupa imaju visoku uspješnost. Kirurški pristup uključuje različite tehnike aplikacije. Stope komplikacija su niske, a popravak poboljšava bol u donjem dijelu leđa, urinarnu inkontinenciju i kvalitetu života.

7. PRAKTIČNI RAD

7.1. Test za pregled i samopregled veličine dijastaze mišića rektusa

Na inicijalnom satu uz različite posturalne testove kao i analizu posture, svakako treba pogledati i jakost trbušnih mišića te da li postoji dijastaza rectus abdominis. Također, ovo osoba može napraviti i sama, ali ju treba educirati ako želi nastaviti pregledavati i pratiti napredak u svom trenažnom procesu. Terapeut također bi trebao obratiti pozornost i sam pregledavati i pratiti stanje rectus abdominis kao i aktivacije dubljih mišića.

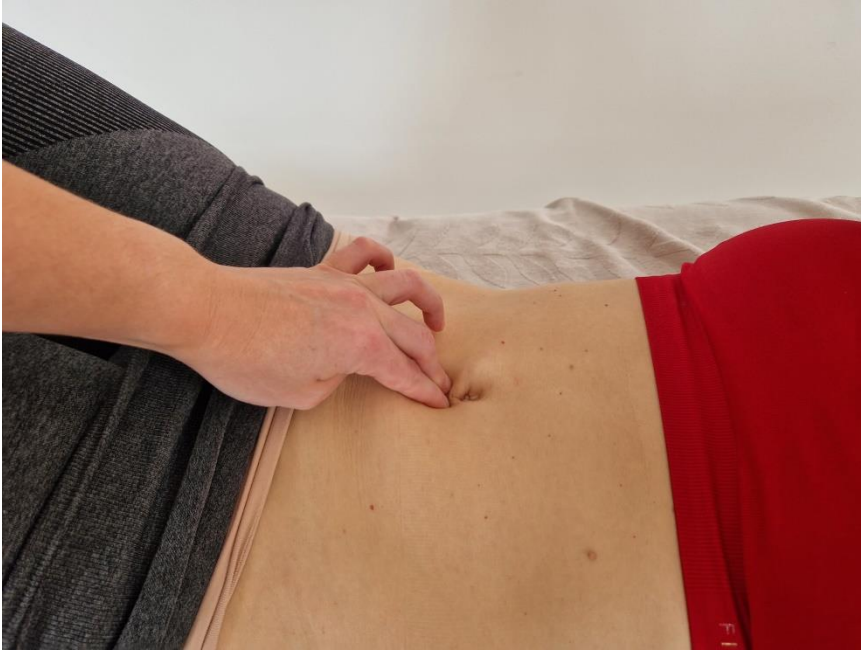1. Osoba treba leći na leđa, supinirani položaj, saviti noge u koljenima i ostaviti stopala na podlozi. Na sljedeći način pokušajte ustanoviti približnu veličinu razmaka između mišića rektusa. Prvo se palpira rectus, između rectusa po cijeloj dužini i mišići trbuha u opuštenom položaju te pogleda obrazac disanja.
2. Osoba dlanovima obuhvati glavu i kreće lagano dizati gornji dio do pola lopatica.



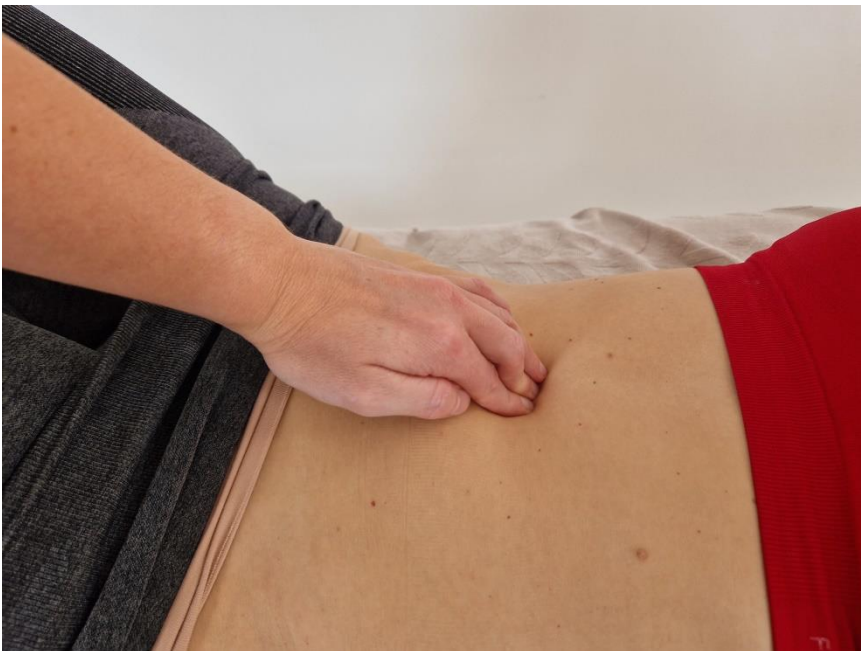Fotografija 1. Položaj za mjerenje dijastaze rectus abdominis

3. Prsti terapeuta provjeravaju razmak između rectus abdominis te ide uzduž linea albe i bilježi širinu ispod pupka, području pupka i iznad pupka. Razmak neće svuda

biti jednak, a najčešće bude najširi u području pupka. Također, treba obratiti pozornost kolika je dubina, ne samo širina upadanja prstiju.



Fotografija 2. Mjerenje dijastaze ispod pupka



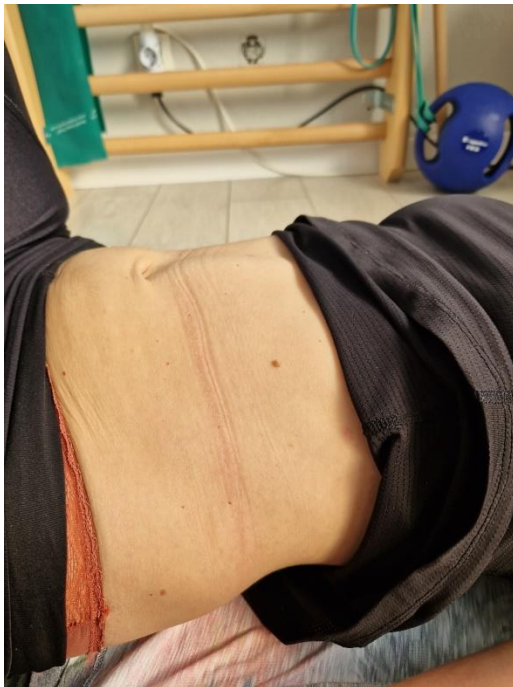Fotografija 3. Mjerenje dijastaze iznad pupka



Fotografija 4. DNS položaj koji može pokazivati naznake dijastaze

DNS supinirani položaj:

1. Osoba se nalazi u supiniranom položaju s nogama na podlozi. Lagano počne dizati noge prema gore.
2. U ovom testu se prati izgled trbuha kao i položaj rebara. Ako postoji slabost i neusklađenost miškulature pokazuju se znakovi dijastaze.



Fotografija 5. DNS test i dijastaza rectus

7.2. Rezultati testa

„Manje od 2 prsta smatra se normalnim razmakom, 2-3 prsta smatra se blagom, 3-4 prsta smatra se umjerenom, a više od 4 prsta pojačanom dijastazom.“ navodi Medvesek (članak: Dijastaza trbušnih mišića).

Lee, Hodges (2016.) u svojim istraživanjima govore kako je važna i zategnutost odnosno otpor koji pruža linea alba. Ako osoba ne osjeća nikakvu tenziju tkiva između mišića (linea alba) kada je glava podignuta tada se smatra da je dijastaza postojana čak ako je širina manja od 2 prsta. Također, ako se osjeća tenzija, pogotovo pri izdahu, onda se dijastaza smatra funkcionalnom čak i ako je veća od 2 prsta.

Po primjeru na klijentici razmak ispod pupka je 2 prsta, a iznad pupka je 2 i pol prsta što bi davalo naznake blage dijastaze. Također sam odradila i DNS supinirani test koji je pokazao kako tenzija između mišića, linea alba, je slaba te potvrđuje postojanost dijastaze.

Ako trbuh pri ustajanju izgleda kao brdašce to zovemo da curi tlak, a znak je da se mišići ne aktiviraju na pravi način pod pritiskom. Rješenje je u pravilnoj posturi, aktivaciji mišića te na taj način pravilnoj raspodjeli sila.

Loše strategije se mogu primijetiti kad osoba kašlje, podiže teške stvari, kiše ili ustaje iz ležećeg položaja te dolazi do povećanja intraabdominalnog tlaka. Ako se pri povećanom intraabdominalnom pritisku ne raspoređi sila pravilno dolazi do pretjeranog pritiska na određenim mjestima a to dalje može direktno utjecati na inkontinenciju zbog oslabljenih mišića zdjeličnog dna, bolova u leđima i slično.

7.3. Disanje i dijastaza rectusa

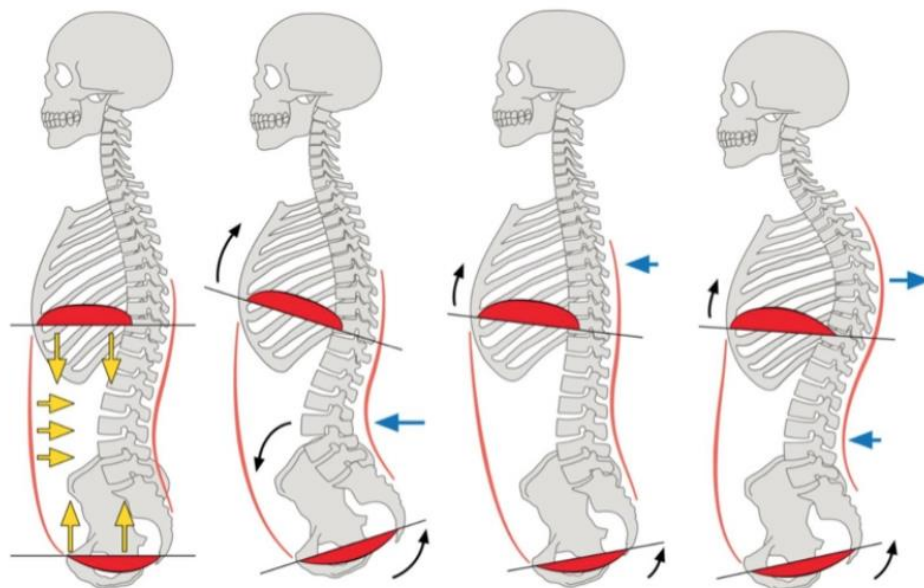
Po raznim metodama i biomehanici samo disanje je uvelike povezano s dijastazom, odnosno u međusobnom su odnosu. Nepravilna aktivacija trbušnih mišića također utječe i na disanje pa se često događaju nekakva grčenja, lomljenja daha ili neujednačena ekscentrična kontrakcija pri udisaju i koncentrična kontrakcija pri izdisaju. Ta lomljenja ili

grčenja su često baš u području dijastaze, iako ne mora biti, ali definitivno utječe na nepravilnu aktivaciju samih mišića.

S obzirom na to da u danu prosječna osoba udahne dvadeset tisuća puta na to se definitivno treba obratiti pozornost pri slaganju kineziterapijskog programa za osobu s dijastazom. Medvesek navodi kako su udah i izdah baza svakog pokreta, svake izgovorene riječi i način na koji disanjem kontroliramo pritisak u trbušnoj šupljini akumulira se tijekom dana i ostavlja posljedice na ostatak tjelesnih sustava koji su povezani s njime.

U DNS (ili dinamično muskulaturna stabilnost) tehnici se govori o trodimenzionalnom disanju koji služi za optimalnu tenziju stvaranja intraabdominalnog tlaka koji bi bio dobro rješenje za sprječavanje daljnjeg razvoja dijastaze. Intraabdominalni pritisak je glavni stabilizator trupa i zdjelice, a regulirani pritisak je rezultat proporcionalne koaktivacije između dijafragme, zdjeličnog dna i cijele muskulature trbušnog zida.

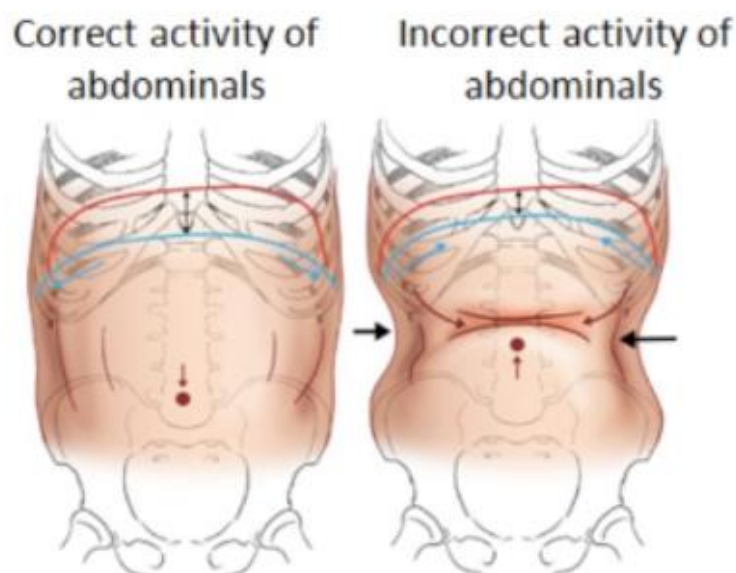
Ošit ima tri funkcije: disajnu, stabilizacijsku i sfinkter. U idealnoj disajnoj i stabilizacijskoj funkciji potrebno je zadržati pravilno disanje tijekom aktivnosti ili vježbe i održati stabilnost kralježnice.



Slika 10. Prikaz optimalne pozicije rebara i zdjelice za efikasno disanje (Izvor: <https://www.elitefts.com/education/breathing-is-not-bracing/>)

Na slici 10. vidimo četiri položaja osobe, a samo prvi je optimalni položaj za rad udisajnih i izdisajnih mišića u efikasnoj cjelini. Ošit kao i mišići zdjeličnog dna te duboki trbušni mišići, zajedno s dubokim mišićima leđa, imaju pravilan obrazac te njihova aktivacija potpomaže stabilnost trupa i pravilnu raspodjelu težine. Ostala tri položaja pokazuju posturu koja bi uvelike pomogla razvoju ili pogoršanju dijastaze, a zbog nepravilne raspodjele težine bi mogla utjecati i na razvoj bolova u leđima ili zdjelici.

Također, na idućoj slici (slika 11.) je prikazan nepravilan obrazac disanja s 'braceing'-om ili lomljenjem u nekom dijelu trbuha. To je također nepravilan obrazac disanja koji potpomaže daljnjem razvoju dijastaze te se na to treba obratiti pozornost i reeducirati na pravilan obrazac. Cilj je u raspoređivanju pritiska ravnomjerno i skladno. Trodimenzionalno disanje je obrazac u kojem se pri udisaju trup širi u svim smjerovima kako bi ravnomjerno raspodijelio pritisak.



Slika 11. Prikaz pravilne i nepravilne aktivacije abdominalnih mišića (Izvor: <https://www.blueskyabq.com/blog/2016/9/22/your-core-is-uncoordinated>)

Pravilan obrazac trodimenzionalnog disanja po DNS-u:

- Na udah ošit se kontrahira, širi i spušta prema dolje i time potiskuje organe trupa i povećava intraabdominalni pritisak, rebra se šire u stranu, a prednja trbušna stijenka blago pomiče prema naprijed, dok se mišići zdjeličnog dna se spuštaju i opuštaju. Prvo se vidi lagano širenje trbuha kojeg prati prsni koš.
- Na izdah mišići zdjeličnog dna se kontrahiraju i podižu, transversus poprečni trbušni mišić sužava trup, rebra se vraćaju prema unutra, ošit se opušta i podiže. Prvo se vidi sužavanje prsnog koša za kojim prati sužavanje trbuha.

Ako „core“ mišići ne stabiliziraju trup onda tu ulogu preuzimaju veći mišići leđa, a često će trbuh ostati neaktivan. Tom raspodjelom se razvijaju dodatne nepravilnosti koje pogoduju razvoju bolova u donjim leđima, slabljenu trbušne muskulature i razvoju dijastaze rectusa koja povlači sve već navedene probleme. Trodimenzionalno intraabdominalno disanje služi i za stabilizaciju trupa kod većih napora, pokreta, ali i zaštite leđa i zdjeličnog dna od prevelikih sila. Nakon poroda i u postporođajnom razdoblju je to jako bitno za istaknuti i obratiti pozornost. Pravilno disanje također potiče rad limfe, potiče probavu i masira unutarnje organe.

Za pravilno disanje prvi korak je postaviti osobu u neutralni položaj. U sagitalnoj ravnini promotriti da li osoba ima nekakav tilt ili shift zdjelice, lordozu u lumbalnom dijelu da nije hipo ili hiper, prsni koš da nije u hipo ili hiper kifozi i položaj gledanja prsne kosti, promotriti položaj ramena i lopatice te vrata i glave. Također poravnati zglobove da budu poslagani u svoj neutral, da su jedan na drugom, da je težina raspoređena ravnomjerno.

Kod edukacije disanje prvo promotriti kako osoba diše, zadržava li dah, gdje stišće, pravi vakuum i gdje dah putuje te na temelju toga ju preusmjeriti do trodimenzionalnog daha prethodno opisanog. Objašnjavanje, vizualiziranje, osvještavanje i slanje daha uz pomoć taktilnog usmjeravanja osoba bi trebala doći do pravilnog obrasca koji će trebati ponavljati i uvježbavati kroz neki period i kod kuće. Proces bi trebao biti pozitivan i usmjeravajući da se osoba ne stisne od stresa kako nešto ne radi dobro.

7.4. Kineziterapija za dijastazu rectus abdominis

7.4.1. Rana faza oporavka – do 3 mjeseca nakon poroda

U ranoj fazi oporavka je bitno ispoštovati period odmora. Do prestanka krvarenja raditi isključivo vježbe disanja i nježnu aktivaciju transversusa. Za vježbanje potrebno je čekati prvi pregled ginekologa i njegovo odobrenje.

Aktivaciji transversusa potrebno je pažljivo i svjesno pristupiti. Moguće je raditi u više položaja, a prvi može biti u ležećem položaju ili položaju u kojem osoba izvodi vježbe disanja.

Osoba legne na leđa s nogama savijenim u koljenima i stopalima na podlozi. Lagano prati svoj dah i s udisajem osjeti širenje trbuha i rebara, a na izdisaj dodaje lagano „uvlačenje“ donjeg dijela trbuha. Također, da bi osjetila bolju aktivaciju, može na izdisaj dodati lagano podvlačenje zdjelice te malo odizanje od podloge.

Uz to svakodnevno treba paziti na posturu tijekom stajanja, hodanja i sjedenja, ali i podizanja i spuštanja djeteta, previjanja itd. Nakon odobrenja od strane ginekologa početi s laganim vježbama za aktivnost zdjeličnog dna i aktivacije dubokih trbušnih mišića.

Vježbe za ranu fazu:

Vježba 1. Aktivacija zdjeličnog dna



Postaviti osobu u neutralni položaj četveronoške. Osoba prebacuje težinu na ruke uz izdisaj zatim iza prema petama uz udisaj. Potom joj objasniti da uz izdisaj kada ide prema naprijed lagano doda uvlačenje trbuha koje mora biti ravnomjerno (ne rezati u razini npr. pupka), a kada ide iza prema petama u udisaju da opušta i širi trbuh. Zadnji korak je aktivacija mišića zdjeličnog dna: naprijed, izdisaj i stiskanje mišića zdjeličnog dna (kao da zadržava nuždu) te kada ide iza radi udisaj, opušta trbuh koji se širi te opušta mišiće zdjeličnog dna.

Napraviti 10 ponavljanja, 3 puta na dan.

Vježba 2. Aktivacija dubokih mišića trbuha



U ovoj vježbi je uvijek potrebno pratiti i gledati iskače li trbuh.

Osoba se nalazi u supiniranom položaju s pravilom raspodjelom težine, nogama savijenim u koljenima i stopalima na podlozi. Podloga ili pod trebaju biti skliski. S laganom

aktivacijom dubokih mišića i intraabdominalnog tlaka kreće s jednom nogom lagano klizati po podlozi te nogu vraća u početni položaj. Vježbu napraviti 8-10 ponavljanja sa svakom nogom, 3 puta na dan.

Vježba 3. Aktivacija dubokih mišića trbuha uz naglasak na kose



U supiniranom položaju nasloniti veliku loptu na jednu nogu i suprotnom rukom lagano pritiskati loptu uz aktivnost transversusa i kosih trbušnih mišića. Pratiti dah.

Vježba 4. Aktivacija dubokih mišića trbuha uz naglasak na transversus



U supiniranom položaju položiti obje ruke na loptu te loptu na noge. Uz izdisaj lagano utisnuti rukama u loptu te aktivirati trasversus.

7.4.2. Kasnija faza oporavka – 3+ mjeseca nakon poroda

U ovoj fazi se nastavlja raditi i osvještavati postura i disanje, a vježbe mogu ići lagano u progresiju i vraćanje na stare aktivnosti koje su bile i prije poroda. Također nastaviti obraćati pozornost na mehaniku svakodnevnih kretnji.

Nastaviti s vježbama 10-15 minuta dnevno uz veliko obraćanje pozornosti na izgled trbuha i događa li se ispupčenje. Ako se ispupčenje pojavljuje smanjiti intenzitet i vratiti se na lakšu varijantu te vježbe. Lagano dizanje gore u vježbama kao i isprobavanje svih uobičajenih pokreta kao što je čučanj, iskorak i ostalo. Svakako promatrati pojavljuje li se ispupčenje trbuha te prilagoditi. Kada se nauči aktivacija i disanje progresivno se može dizati i intenzitet.

Vježbe za ranu fazu:

Vježba 1.



Progresija vježbe u supiniranom položaju. Uz stisak ruke u loptu naslonjenu na suprotnu nogu dodati klizanje s drugom nogom ili dizanje gore.

Vježba 2.



Postepeno dizanje aktivnosti pa prvo lagano nogu dizati gore uz pik pete spuštanje, pa odizanje i druge noge do deadbug pozicije. Uvjet je uvijek pravilna raspodjela aktivnosti i sila bez ispućenja trbuha.

Vježba 3.



Dodavanje vanjskog opterećenja. Osoba leži u supiniranom položaju a guma je zavezana sa strane ili joj daje otpor terapeut. Radi pokrete s rukama dizanje i spuštanje, ili spuštanje prema prsnoj kosti pa pružanje ruku. Progresija može biti dodavanje klizanja noge ili dizanje.

Vježba 4.




Iz četveronožnog položaja prvo lagano dodati klizanje rukom pa nogom pa spojiti. Na fotografiji je prikazana progresija gdje se dižu u produžetak tijela i ruka i suprotna noga. Uvjet je držanje zdjelice i rebra kao i glave u neutralnoj poziciji bez urušavanja na stojni kuk ili rame te shiftnje u stranu.

Vježba 5.



Vježba u iskorak položaju, a otpor dolazi od strane. Ruke se savijaju i pružaju zadržavajući ravninu s prsnom kosti. Lagano odizati koljeno stražnje noge pa dizanje u stojeći položaj.

Vježba 6.



Aktivacija mišića leđa u klečećem položaju s laganim pretklonom. Pratiti trbuh i pravilnu aktivaciju.

Vježba 7.



Položaj bočnog DNS planka. Potrebno je neko vrijeme da se osoba postavi u ovaj položaj. Bitno je prvo osigurati dobru aktivnost „core“ mišića u supiniranom i proniranom položaju.

Ponekad je potrebno više vremena i prakse da se osoba obuči i osjeća sigurno u izvođenju vježbi, zato pristup treba biti lagan i treba pratiti tempo osobe. Kada nauči pravilnu aktivaciju i sama može kontrolirati mišiće, uvode se vježbe čučnjeva, iskoraka, te laganih skokova te dizanje tempa. Nakon toga slijedi dodavanje raznih otpora i izazivanja nestabilnosti u stojećem položaju.

Bez osjećaja hitnosti osoba se treba zadržati na lakšoj varijanti dok se ne osjeća sigurno i spremno, ali čim je vježba savladana treba prijeći na iduću vježbu. Vježbe iz druge faze bi trebalo raditi 3 puta tjedno kroz 2 ili 3 serije.

8. ZAKLJUČAK

Novija istraživanja prijavljuju koristi vježbanja u korist smanjenja dijastaze rectus abdominis kao i njenih simptoma, ali nigdje nema jasno opisani protokol vježbi za tu svrhu. Spominju se vježbe za transversus abdominis zajedno s kosima i vježbe za rectus abdominis, ali nije jasno koje točno vježbe i tehnike se koriste.

Hitna je potreba za osnovnim i eksperimentalnim studijama koje bi razjasnile mehanizme različitih abdominalnih vježbi u svrhu zatvaranja dijastaze rectus abdominis te njihovih protokola. Također, potrebna su i randomizirana kontrolna ispitivanja o efektima različitih abdominalnih vježbi da bi se prevenirala i tretirala dijastaza rectus abdominis u trudnoći i postporođajnom razdoblju.

9. LITERATURA

1. Bajek, S.; Bobinac, D.; Jerković, R.; Malnar, D.; Marić, I. (2007). *Sustavna anatomija čovjeka*. Rijeka: Digital point tiskara d.o.o.
2. Beer, Schuster, Seifert, Manestar, Mihic-Probst i Weber, The normal width of the linea alba in nulliparous women. *Clin Anat.* 2009 Sep; 22(6):706-11.
3. Britannica; Abdominal muscle; <https://www.britannica.com/science/abdominal-muscle>
4. Bluesky; Five Reasons Your Low Back Hurts (Part 3); Sep 28, 2016.; <https://www.blueskyabq.com/blog/2016/9/22/your-core-is-uncoordinated>
5. DNS (Dynamic Neuromuscular Stabilization); Rehabilitation Prague School; Sport and Fitness, Part I
6. Elitefts; Chriss Duffin; Oct 8, 2016.; Breathing Is Not Bracing; <https://www.elitefts.com/education/breathing-is-not-bracing>
7. Fei, Liu, Li, He, Liu, Li, Wan, Lin (2021.), The relationship of severity in diastaza rectus abdominis and pelvic floor dysfunction: a retrospective cohort study; Feb 15, 2021.; *BMC Women's Health* volume 21, Article number: 68 (2021)
8. GinOps; Što se reže kod carskog reza?; <http://ginops.hr/sto-se-reze-kod-carskog-reza/>
9. Gluppe, Ellström Engh, Kari (2021.), Women with diastaza rectus abdominis might have weaker abdominal muscles and more abdominal pain, but no higher prevalence of pelvic floor disorders, low back and pelvic girdle pain than women without diastaza rectus abdominis; Jun 2021.; PMID: 33691943

10. Hall, Sanjaghsaz (2022.), In: StatPearls [Internet]. Treasure Island (FL): StatPearls Publishing; 2022 Jan.2022 Aug 15.
11. Istock; 3d Illustration of the Diaphragm Muscle;
<https://www.istockphoto.com/photo/3d-illustration-of-the-diaphragm-muscle-on-a-white-background-gm1353030436-428251966?phrase=diaphragm%20muscle>
12. Jessen, Öber, Rosenberg (2019.), Treatment Options for Abdominal Rectus Dijastaza. *Front Surg*, 2019 Nov 19;6:65.
13. Keeler J, Albrecht M, Eberhardt L, et al. Dijastaza Rectus Abdominis. *Womens Health Phys Ther*. 2012
14. Kim, Yi, Yim, The Effect of „core“ Exercise Using Online Videoconferencing Platform and Offline-Based Intervention in Postpartum Woman with Dijastaza Rectus Abdominis. Jun 8, 2022. 19(12):7031.
15. Lawson, Sacks (2018.), Pelvic Floor Physical Therapy and Women's Health Promotion. *J Midwifery Womens Health*. 2018 Jul;63(4):410-417.
16. Medvesek, člank: Dijastaza trbušnih mišića: https://vjezbaona.hr/dijastaza-trbusnih-misica/#1_Sto_je_dijastaza_trbusnih_misica
17. Mendes D de A, Nahas FX, Veiga DF, et al. Ultrasonography for measuring rectus abdominis muscles dijastaza. *Acta Cir Bras*. 2007; 22(3): 182-6.
18. Michalska, Rokita, Wolder, Pogorzelska, Kaczmarczyk, Dijastaza rectus abdominis — a review of treatment methods. *Ginekol Pol* 2018;89(2):97-101.
19. Mota, Pascoal and Bo: Dijastaza Rectus Abdominis in Pregnancy and Postpartum Period. Risk Factors, Functional Implications and Resolution, *Current Women's*

Health Reviews, 2015, 11, 59-6;

20. Pešec, Dijastaza m.rectus abdominis (DMRA) u trudnoći i nakon poroda. Izvornik: Fizio-info (1332-7909) 2 (2005), 6; 18-19
21. Scotti, Lazarou, Markus Greston (Anatomy of the Pelvic Floor). 2003.
22. Sobotta, Tablica za mišiće, zglobove i živce. 22.izdanje, 2.hrvatsko izdanje 2007.
23. Thabet, Alshehri, Efficacy of deep core stability exercise program in postpartum women with dijastaza rectus abdominis: a randomised controlled trial.2019. 19(1):62-68.
24. Tung, Towfigh: Diagnostic techniques for dijastaza rectus. 2021 Aug;25(4):915-919.
25. Väärasmäki, Raudaskoski: Pregnancy and delivery after a cesarean section. 2017; 133(4):345-52.