

Kineziterapija bolnih stanja lakta

Dodoja, Edi

Undergraduate thesis / Završni rad

2024

Degree Grantor / Ustanova koja je dodijelila akademski / stručni stupanj: **University of Split, Faculty of Kinesiology / Sveučilište u Splitu, Kineziološki fakultet**

Permanent link / Trajna poveznica: <https://um.nsk.hr/um:nbn:hr:221:121240>

Rights / Prava: [In copyright](#)/[Zaštićeno autorskim pravom.](#)

Download date / Datum preuzimanja: **2024-07-23**



Repository / Repozitorij:

[Repository of Faculty of Kinesiology, University of Split](#)



**SVEUČILIŠTE U SPLITU
KINEZIOLOŠKI FAKULTET SPLIT**

EDI DODOJA

**KINEZITERAPIJA BOLNIH STANJA
LAKTA**

ZAVRŠNI RAD

SPLIT, 2024.

**SVEUČILIŠTE U SPLITU
KIENZIOLOŠKI FAKULTET SPLIT**

STUDIJ: KINEZITERAPIJA

**KINEZITERAPIJA BOLNIH STANJA
LAKTA**

ZAVRŠNI RAD

**MENTOR:
Damir Znaor**

**STUDENT:
Edi Dodoja**

SPLIT, 2024.

SAŽETAK

Lakat je zglob smješten između nadlaktice i podlaktice. Čine ga nadlaktična kost odnosno *humerus*, palčana kost (lat. *radius*) i lakatna kost (lat. *ulna*). Iako je lakatni zglob stabilan, prema statistikama iščašenja nalazi se odmah nakon ramenog zgloba. Najčešći sindromi prenaprezanja su teniski i golferski lakat. Unutar strukture samog zgloba događaju se česte ozljede i ukočenosti tj. kontrakture zgloba.

U ovom završnom radu prikazana je anatomija lakatnog zgloba kao i najčešći bolni sindromi lakta. Ovisno o sindromima prikazan je kineziterapijski postupak koji provodimo s klijentima. Kineziterapijski tretman je podijeljen na faze i obuhvaća najčešće vježbe koje koristimo u rehabilitaciji

Ključne riječi: *lakat, teniski lakat, golferski lakat, sindrom prenaprezanja, kineziterapija*

ABSTRACT

The elbow is a joint located between the upper arm and the forearm, consists of the *humerus*, the thumb bone (lat. *radius*) and the ulna bone (lat. *ulna*). Although the elbow joint is stable, according to dislocation statistics, it is located immediately after the shoulder joint. The most common overstrain syndromes are tennis elbow and golfer's elbow. Within the structure of the joint itself, frequent injuries and stiffness or joint contractures.

This final work presents the anatomy of the elbow joint as well as the most common elbow pain syndromes. Depending on the syndromes, the kinesitherapy procedure that we carry out with clients is shown. Kinesitherapy treatment is divided into phases and includes the most common exercises we use in rehabilitation.

Key words: *elbow, tennis elbow, golfer's elbow, overexertion syndrome, kinesitherapy*

SADRŽAJ

1. UVOD.....	1
2. ANATOMIJA LAKTA.....	2
3. BIOMEHANIKA LAKTA	5
4. BOLNA STANJA LAKTA	7
4.1. BURZITIS LAKTA	7
4.2. SINDROM KUBITALNOG TUNELA.....	8
4.3. TENISKI LAKAT.....	10
4.4. GOLFERSKI LAKAT	11
5. KINEZITERAPIJA KOD BOLNIH SINDROMA LAKTA	14
6. ZAKLJUČAK	17
LITERATURA	18
POPIS SLIKA.....	19

1. UVOD

Lakat je stabilan zglob koji se nalazi između nadlaktice i podlaktice. Sastoji se od tri manja zgloba: articulatio humeroradialis, articulatio humeroulnaris i articulatio radioulnaris proximalis. Pokreti koji se odvijaju u zglobu lakta su fleksija, ekstenzija, supinacija i pronacija. Za pokrete su zaduženi mišići koji se nalaze u zglobu lakta, a to su. m. biceps brahii, m. triceps brahii, fleksori podlaktice i ekstenzori podlaktice.

Uzevši u obzir sva bolna stanja i ozljede koje se događaju u zglobu lakta, dolazimo do zaključka da je teniski lakat upravo najčešća ozljeda ovog zgloba. Teniski lakat, tj. lateralni epicondylitis je najčešće bolno stanje mišićno-koštanog sustava u području lakta. Nastaje kao posljedica ponavljajućih mikrotrauma. Najčešći simptomi su bol, papilatorna osjetljivost (osjetljivost na dodir) i otežano izvođenje pokreta šake.

Simptomi teniskog lakta kao sindroma prenaprezanja prvi put su opisani u časopisu 1873. godine. Obzirom da su se navedeni simptomi pojavili kod tenisača, otuda dolazi i naziv ovog sindroma.

Teniski lakat se danas pojavljuje kod 50% tenisača, ali i kod ostalih ljudi zbog sjedilačkog načina života kao i kod zanimanja u kojima prevladava prevelika aktivnost šake.

Ovaj završni rad se sastoji od tri cjeline, pored uvoda i zaključka. U prvoj cjelini opisuje se anatomija i biomehanika lakta, u drugoj cjelini govorimo o svim bolnim sindromima u zglobu lakta te u trećoj cjelini obrađujemo kineziterapijski tretman bolnih stanja lakta.

2. ANATOMIJA LAKTA

Lakatni zglob (lat. *articulatio cubiti*) je spoj između nadlaktične, palčane i lakatne kosti.

Nadlaktična kost (*humerus*) seže od ramena do lakta i ima dva zadebljana kraja. Na gornjem dijelu nalazi se glava nadlaktične kosti (*caput humeri*) koja se uzglobljuje s lopaticom. Na donjem kraju nalazi se zglobno tijelo (*condylus humeri*) i dvije izbočine (*epicondylus lateralis et medialis*). Zglobno tijelo sastoji se od dva dijela pa se na lateralnoj strani nalazi glavica nadlaktične kosti (*capitulum humeri*), a na medijalnoj strani zglobni valjak (*trochlea humeri*). Glavica nadlaktične kosti se u lakatnom zglobu uzglobljuje s palčanom, a zglobni valjak s lakatnom kosti. (1)

Palčana kost (*radius*) smještena je na lateralnoj strani, odnosno na strani palca. Na gornjem kraju kosti nalazi se glava palčane kosti (*caput radii*) koja ima konkavnu zglobnu plohu za glavicu nadlaktične kosti. Također, glavu palčane kosti okružuje glatka zglobna ploha (*circumferentia articularis*) koja dolazi u dodir s radijalnim urezom lakatne kosti. (1)

Lakatna kost (*ulna*) smještena je na medijalnoj strani, odnosno na strani malog prsta. Na gornjem kraju kosti nalazi se stražnji izdanak (*olecranon*) i prednji izdanak (*processus coronoideus*) koji omeđuje udubinu (*incisura trochearis*). Udubinu oblikuje plohu šupljeg valjka koji točno pristaje uz valjak nadlaktične kosti. Na prednjem izdanku s lateralne strane je urez (*incisura radialis*) u kojem se ova kost uzglobljuje s palčanom kosti. (1)

Između te tri kosti nalaze se tri zgloba između:

- nadlaktične i lakatne kosti (lat. *articulatio humeroulnaris*)
- nadlaktične i palčane kosti (lat. *articulatio humeroradialis*)
- lakatne i palčane kosti (lat. *articulatio radioulnaris*)

Stabilnost lakatnog zgloba, osim zglobne čahure i mišića čine ligamenti:

- radijalna pobočna sveza (lig. *collaterale radii*) koja polazi s lateralnog epikondila humerusa, a hvata se na lateralnu stranu olekranona, koronoidni nastavak ulne te na lig. *unulare radii*
- ulnarna pobočna sveza (lig. *collaterale ulnae*) – polazi sa donjeg dijela medijalnog epikondila humerusa te se hvata na rubove trohlearne incisure na ulni
- prstenasta sveza (lig. *anulare radii*) – obuhvaća glavu radijusa kao i prednji i stražnji rub incisure radialis na ulni te se lateralno veže u fibroznu opnu zglobne čahure

Zglobna čahura lakta jednaka je za sva tri zglobova. U području lakta također nailazimo i na burze (vrećaste tvorbe ispunjene tekućinom) koje imaju ulogu smanjenja trenja između tetive i kosti, dviju tetiva te između koštane izbočine i kože.

Lakatni zglob je stabilan kutni zglob, a za njegovu mehaniku najzaslužniji je humeroulnarni zglob. Pokreti koji se događaju unutar ovog zgloba su fleksija, ekstenzija, supinacija i pronacija. Prilikom supinacije palčana kost se nalazi uzdužno uz lakatnu kost, a prilikom pronacije ona se rotira oko lakatne kosti i križa se s njom u medijalnom dijelu. Lakatna i palčana kost povezane su u donjem dijelu u a. radioulnaris distalis. fiziološki položaj u lakatnom zglobovima je polufleksija podlaktice uz djelomičnu pronaciju.

Mišiće nadlaktice dijelimo na prednju i stražnju skupinu. Prednju skupinu mišića nadlaktice čine tri mišića koje inervira n. musculocutaneus:

1. M. biceps brahii (fleksor i supinator podlaktice, sinergist antefleksije i abdukcije nadlaktice)
2. M. coracobrachialis (antefleksija nadlaktice)
3. M. brachialis (fleksija podlaktice)

Stražnji dio nadlaktice tvori m. triceps brahii, a njegova funkcija je da inervira n. radialis. On je glavni ekstenzor podlaktice te potpomagač addukcije i retrofleksije nadlaktice.

Mišići podlaktice dijele se na prednju, srednju, stražnju i radijalnu skupinu. U prednju i srednju skupinu mišića podlaktice pripadaju:

1. M. pronator teres (pronacija podlaktice, potpomagač fleksije nadlaktice) koji inervira n. medianus
2. M. flexor carpi radialis (fleksija i pronacija podlaktice te fleksija i abdukcija šake) koji inervira n. medianus
3. M. flexor carpi ulnaris (fleksija i addukcija šake, potpomaže fleksiju podlaktice) koji inervira n. radialis
4. M. palmaris longus (steže palmarnu aponeurozu, služi za učvršćivanje kože i podlaktične fascije) koji inervira n. medianus
5. M. flexor digitorum superficialis (fleksor svih zglobova preko kojih prolazi) koji inervira n. medianus
6. M. flexor digitorum profundus (fleksor svih zglobova preko kojih prolazi) koji inervira mišićne snopove za drugi i treći prst n. medianus, a za četvrti i peti prst n. ulnaris.
7. M. flexor pollicis longus (fleksija distalnog palčanog članka, u ručnom zglobovima potpomaže fleksiju) koji inervira n. medianus

8. M. pronator quadratus (glavni pronator podlaktice, pronator teres mu pomaže kada je potrebna brza i snažna pronacija, pomaže međukoštanoj membrani držati ulnu i radijus) koji inervira n. medianus

Radijalnu skupinu mišića podlaktice čine:

1. M. brahioradialis (flektira podlakticu u lakatnom zglobu, vraća podlakticu u srednji položaj iz krajnjeg položaja pronacije ili supinacije) koji inervira n. radialis

2. M. extensor carpi radialis longus et brevis (ekstenzor i abduktor šake, pomaže fleksiju podlaktice te prilikom položaja fleksije pronaciju, a prilikom ekstenzije supinaciju podlaktice) koji inervira n. radialis

Stražnju skupinu mišića podlaktice čine:

1. M. extensor digitorum (ekstenzija prstiju, ekstenzija i addukcija šake, pomaže ekstenziju podlaktice) koji inervira n. radialis

2. M. extensor digiti minimi (ekstendira peti prst, ekstendira i adducira šaku i pomaže pri ekstenziji podlaktice) koji inervira n. radialis

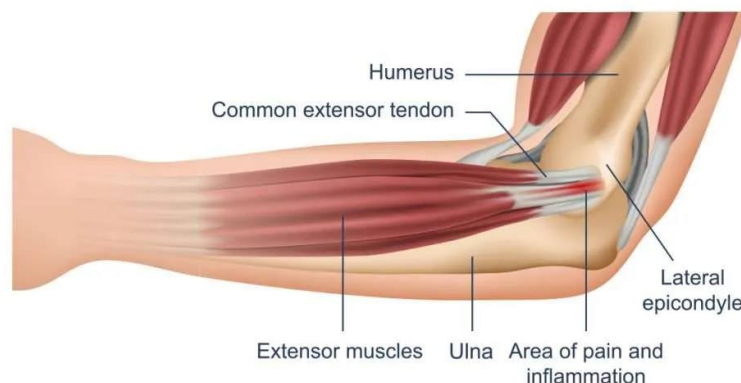
3. M. extensor carpi ulnaris (ekstenzija podlaktice, ekstenzija i addukcija šake) koji inervira n. radialis

4. M. supinator (glavni supinator podlaktice) koji inervira n. radialis

5. M. extensor pollicis longus et brevis (ekstendira proksimalni članak palca, u sedlastom zglobu aducira i reponira palac, ručni zglob flektira i abducira) koji inervira n. radialis

6. M. extensor indicis (ekstendira drugi prst u metakarpofalangealnom i interfalangealnom zglobu) koji inervira n. radialis

7. M. abductor pollicis (abdukcija i ekstenzija palca) koji inervira n. radialis.



Slika 1. Anatomski prikaz lakta (2)

3. BIOMEHANIKA LAKTA

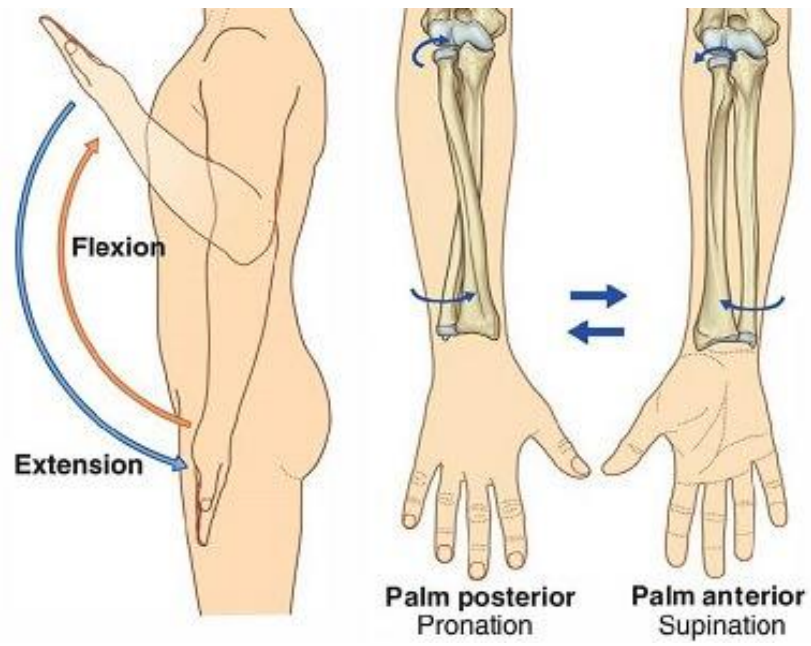
Lakat se ubraja među složenije zglobove, a njegova uloga je stvoriti mehaničku vezu između nadlaktice i podlaktice. Omogućava šaci, uz funkciju ramena i lopatice postizanje svih položaja u prostoru. Prema obliku i funkciji lakat ima karakteristike kutnog i obrnutog zgloba. Oko poprečne osi izvode se pokreti fleksije i ekstenzije u humeroulnarnom i humeroradijalnom zglobu, a pokreti pronacije i supinacije izvode se u proksimalnom radioulnarnom zglobu oko uzdužne osi.

Poprečna os prolazi kroz epikondile nadlaktične kosti. Aktivna fleksija u laktu iznosi 145° od nultog položaja, a pasivna oko 160° . nadlaktica i podlaktica prilikom izvođenja najveće fleksije čine kut od $35-40^\circ$.

Prilikom daljnjeg smanjivanja kuta prijeći se istežanje mišića ekstenzora podlaktice, napinjanje zglobne čahure i kolateralnih ligamenata kao i međusobno pritiskivanje podlaktice i nadlaktice. Za vrijeme izvođenja najveće ekstenzije podlaktica i nadlaktica čine kut između 160 i 180° . Kod žena i djece nailazimo na karakteristiku gdje slabija labavost zglobne čahure i ligamenata te manji olekranon omogućuju hiperekstenziju od 5 do 10° .

Rotacije podlaktice ispituju se kada je lakat flektiran do 90° i prislonjen uz trup. Iz srednjeg položaja, odnosno kada je dlan okrenut medijalno s palcem prema gore, supinacija iznosi 90 , a pronacija 85° .

Kad je ruka ispružena, uzdužna os podlaktice nije nastavak uzdužne osi nadlaktice nego tvore tupi kut otvoren prema lateralnoj strani. Taj položaj nadlaktice prema podlaktici biomehanički je vrlo važan jer olakšava nošenje tereta u ruci ispruženoj uz tijelo te se zbog toga naziva noseći kut ruke ili fiziološki valgus položaj lakta. Upravo zbog ovog kuta koji iznosi oko 165° , šaka se prilikom ekstenzije i pronacije podlaktice i pri visećem položaju gornjeg ekstremiteta nalazi oko 15 cm lateralno od tijela. Kut se smanjuje ako je podlaktica flektirana ili pronirana kako bi se omogućila učinkovitija upotreba obiju šaka, primjerice prilikom umivanja. (3)



Slika 2. Biomehanika lakta

4. BOLNA STANJA LAKTA

Najčešća bolna stanja lakta su burzitis lakta, teniski ili golferski lakat, uklještenje živca lakta ili stres frakture.

4.1. BURZITIS LAKTA

Burzitis lakta obično uzrokuje vidljivu oteklinu na vrhu lakta, poput loptice za golf. Može biti posljedica ozljede, infekcija ili reumatoidni artritis. Obično uzrokuje bol kada je lakat savijen, ali ne ispružen. Kod ovog sindroma lakat se često potpuno ispruži bez nelagode.

Burzitis je upala ili iritacija burze. Burze su vrećice ispunjene tekućinom oko zglobova i tetiva, koje smanjuju trenje uzrokovano pokretima i čine jastuk između kostiju, tetiva, mišića i kože.

Burzitis može početi brzo (akutni) ili se razvijati polagano tijekom vremena (kronični). Akutni burzitis često je posljedica ozljede (krvarenja), infekcije ili upalnog stanja. Kronični burzitis često slijedi nakon dugog razdoblja ponavljanja uporabe, pokreta ili kompresije. Burzitis može zahvatiti gotovo svaki zglob u tijelu, iako su neka podričja češće zahvaćena u odnosu na druga.

Uzroci su različiti, ali to su najčešće:

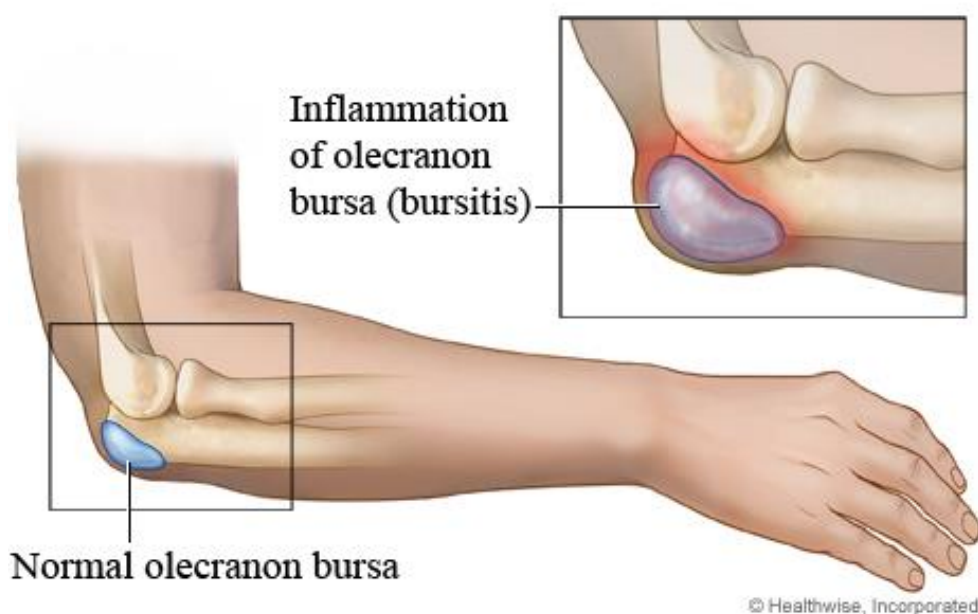
1. Ozljede poput pada ili udarca koje uzrokuje krvarenje u burzu. Osobe koje uzimaju lijekove protiv zgrušavanja krvi za sprječavanje ili liječenje krvnih ugrušaka imaju veći rizik od ovog stanja.
2. Infekcija uzrokovana ulaskom bakterija u tijelo kroz posjekotinu ili ogrebotinu na koži.
3. Giht ili druge sl. bolesti.
4. Određene vrste artritisa, poput reumatoidnog artritisa ili psorijatičnog artritisa.
5. Produženi pritisak, koji može biti rezultat klečanja, sjedenja ili naslanjanja na određeni zglob tijekom dužeg razdoblja.
6. Naprezanje ili pretjerana upotreba od ponavljanja istog pokreta mnogo puta

Uobičajeni simptomi burzitisa uključuju bol i/ili oteklinu na zahvaćenom mjestu. Vidljiva otekline češća je u površinskim burzama koje su bliže površini kože, poput onih oko laktova, čašice koljena i peta. Otok je rijede obilježje burzitisa koji zahvaća sve duboke strukture.

Kod akutnog burzitisa često postoje značajke upale na burzi. Bol je uobičajena značajka i obično se lokalizira iznad zahvaćene burze. Aktivno kretanje (kada osoba pomiče ili savija zglob) također uzrokuje bol ako kretanje rasteže zahvaćenu burzu. Akutni burzitis površinske burze često je popraćen crvenilom, toplinom i oteklinom.

Osobe s kroničnim bursitisom mogu imati male otekline, ali obično samo ako je zahvaćena površinska burza. Bol je prisutna kod kroničnog burzitisa bilo kod lokacije, ali intenzitet boli može varirati. Ti pacijenti također mogu imati ograničen opseg pokreta jer bol od burzitisa ograničava pokretljivost obližnjeg zgloba i okolnih mišića.

Dijagnosticiranje burzitisa uključuje fizički pregled, pregled simptoma te ponekad i pretrage.



Slika 3. Bursitis lakta

4.2. SINDROM KUBITALNOG TUNELA

Sindrom kubitalnog tunela je naziv za kompresijski sindrom u kojem je ulnarni živac pritisnut u tunelu s unutarnje strane lakta pri prolasku iz nadlaktice u podlakticu. Ovaj poremećaj je vrlo čest. Po učestalosti se nalazi odmah iza najčešćeg kompreijskog sindroma perifernih živaca ljudskog tijela – sindroma karpalnog kanala. Postoje brojni razlozi i mjesta gdje ulnarni živac može biti pritisnut unutar ili u bližoj okolini lakatnog tunela.

Ulnarni živac je mješoviti živac jer ima motoričke i osjetne niti. Motorički opskrbljuje neke mišiće podlaktice i gotovo sve unutarnje mišiće šake koji imaju polazište i hvatište unutar šake. Oni šaci omogućavaju spretnost i preciznost pokreta. Osjetilno najčešće inervira (opskrbljuje) mali prst i polovicu prstenjaka i to s obje strane šake.

Prilikom prolaska iz nadlaktice u podlakticu živac prolazi kroz relativno uski i plitki tunel s unutrašnje strane lakta. Na dnu tunela nalazi se koštani žlijeb nadlaktične kosti odmah iza unutarnje koštane izbočine nadlaktične kosti (medijalni epikondil). Po njoj živac klizi pri savijanju i ispružanju lakta.

Pri savijanju lakta živac se isteže i napinje u koštanom žlijebu – dnu kubitalnog kanala. Kada je lakat potpuno ispružen, živac je opušten. Tada su njegove krvne žile u njegovoj okolini i ovojnici maksimalnog promjera te najbolje opskrbljuju živac krvlju, odnosno kisikom, glukozom i svim ostalim potrebnim prehrambenim sastojcima za njegovo optimalno funkcioniranje.

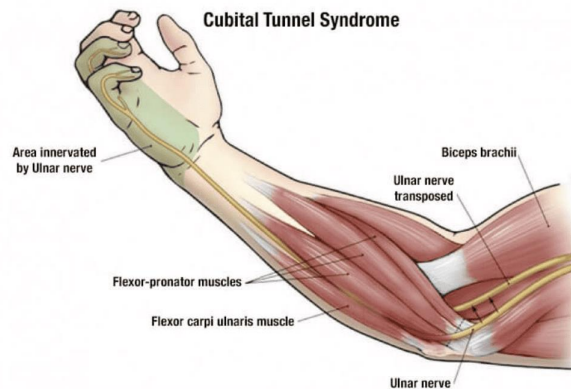
Što se lakat više savija, to je živac više istegnut i sužen kao i njegove krvne žile. Što je više aktivnosti laktom u smislu ponavljanog savijanja i pružanja, rotacije podlaktice u smislu okretanja dlana prema gore, savijanja ručnog zgloba na suprotnu stranu od dlana i podizanje ruke u ramena prema gore, to će ulnarni živac biti više istegnut, čime se povećava šansa nedostatka sindroma kubitalnog tunela. Šansa za nedostatak sindroma veća je kod žena koje imaju normalnu nešto veći kut nošenja u laktu od muškaraca.

Simptomi u početnom stadiju sindroma kubitalnog tunela su trnci i slabiji osjet malog prsta i polovice prstenjaka, ponekad cijelog prstenjaka i polovice srednjaka, a u kasnijem stadiju i slabljenje i smanjenje volumena malih mišića šake, napetost pri hvatanju predmeta te manje ili veće savijanje navedenih prstiju.

U početnom stadiju sindroma, pacijent osjeća bolove, trnce i različite parastezije, odnosno ima slabiji osjet u području maloga prsta i polovice prstenjaka te u dijelu podlaktice sa strane maloga prsta. Bolovi i ostali simptomi najčešće se pojačavaju tijekom savijanja lakta, a mogu migrirati prema podlaktici i ramenu.

U kasnijem stadiju sindroma dolazi i do smanjenja tonusa (napetosti), slabljenja i smanjenja volumena malih mišića šake (unutarnji i ili intrinzični mišići šake) i nekih mišića podlaktice, nespretnosti pri hvatanju predmeta te manjeg ili većeg savijanja malog prsta i prstenjaka, a ponekad i ostalih prstiju s nemogućnosti njihovog punog aktivnog ispružanja. U poodmaklom stadiju sindroma kubitalnog tunela, pacijenti nemaju dovoljnu snagu stiska ključa te ne mogu otključati bravu bolesnom rukom. U tom poodmaklom stadiju sindroma postaje pozitivan Fromentov znak.

Liječenje sindroma kubitalnog tunela ovisi o stadiju bolesti. U početnom stadiju liječenje može biti samo izbjegavanje savijanja lakta. Ili izbjegavanje određenih pokreta ručnim zglobom laktom i ramenom, mijenjanje položaja ruke pri poslu, spavanju itd. Sve to sa svrhom izbjegavanja istezanja ulnarnog živca. Pacijentu treba dati detaljne informacije kako bi razumio mehanizam isezanja živca i pokušao naći alternativni položaj ruke pri poslu, svakodnevnim aktivnostima i spavanju.



Slika 4. Sindrom kubitalnog tunela

4.3. TENISKI LAKAT

Teniski lakat ili lateralni epikondilitis su upale vezivnog tkiva s mišića na kost. Točnije, dolazi do upale tetive samoga mišića, najčešće uslijed prenaprezanja, točnije prekomjernog korištenja jedne skupine mišića što se manifestira kao bol u laktu.

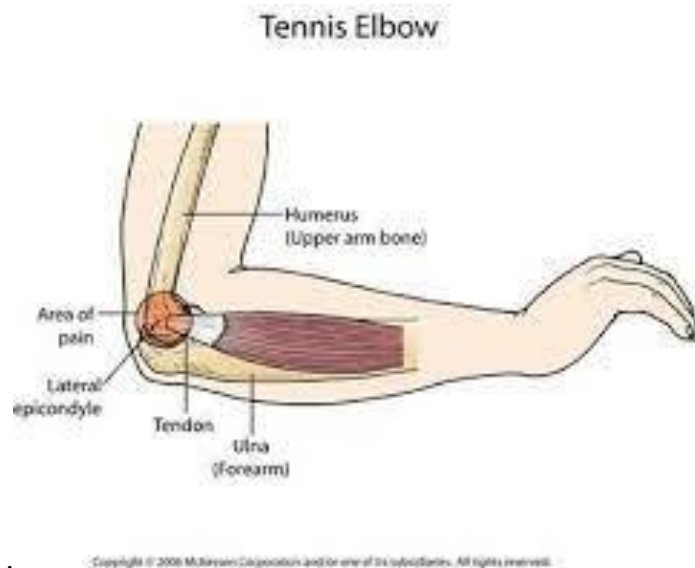Simptomi teniskog lakta su:

1. Bol s unutarnje strane lakta prema podlaktici, koja se javlja prilikom aktivnosti i pokreta šake
2. Bol u laktu tijekom noći
3. Slabost mišića
4. Uturnulost zone boli
5. Napetost poslaktice i lakta

Tendinitisi i tendinoze se mogu prepoznati po lokalnoj oteklini, crvenilu i povišenoj temperaturi: boli i osjetljivost regije prilikom pokreta, jutarnja „ukočenost“ tetive ili bol tijekom noći nakon napornog dana, moguće su i krepitacije odnosno pucketanja u tetivi tijekom pokreta. Zato možemo reći da je teniski lakat vrsta tendinitisa i sindroma prenaprezanja koja je izazvana iritacijom vezivnog tkiva mišića ekstenzora ili fleksora šake koji s evezu na lakat.

Dijagnostika teniskog lakta se obavlja vrlo jednostavno i može se potvrditi specifičnim testovima koji provociraju bol koju osjećate i u aktivnostima svakodnevnog života. Jedan od najčešćih testova koje koristimo kod bolnog lakta su „brake testovi“ koji najčešće izazovu simptome i bol u laktu.

Također, možemo osjetiti napetost između lateralnog epikondila. To su najčešće krvžice na nadlaktičnoj kosti s vanjske strane lakta, koje je lako osjetiti na dodir i najčešće su bolne kada je prisutna ozljeda teniskog lakta



Slika 5. Sindrom teniskog lakta

4.4. GOLFERSKI LAKAT

Golferski lakat ili medijalni epikondilitis je stanje upala tetiva mišića odgovornih za savijanje šake i mišića koji vrše pronaciju podlaktice. Glavna karakteristika jest pojava boli i nelagode na medijalnom epikondilu na kojem se nalaze hvatišta navedenih tetiva.

Golferski lakat spada u skupinu prenaprezanja, a nastaje kao posljedica pinavljajućih aktivnosti savijanja šake, okrtanja dlana prema dolje ili kombinaciju istih. Dugotrajnim ponavljanjem ovih aktivnosti te preopterećenjem sportskih aktivnosti ili rada tetive se postepeno troše, propadaju te postaju krute i neelastične. Na kraju dolazi do upale.

Golferski lakat je stanje iritacije i upale tetiva mišića fleksora šake i pronatora podlaticе. Sličan je teniskom laktu, ali nastaje s medijalne strane u odnosu na teniski lakat koji nastaje s lateralne strane.

To je sindrom prenaprezanja koji nastaje uslijed preopterećivanja fleksornih tetiva ručnog zgloba i prstiju.

Zahvaćeni mišići i tetive nalaze se s unutarnje strane podlaktice, s hvatištem na unutarnjoj koštanoj izbočini nadlaktične kosti i zato se stanje naziva medijalni epikondilitis.

Golferski lakat najčešće uzrokuje prevelik stres ili pritisak na to područje tijela, a iako nam sam naziv „golferski lakat“ govori kako igrači golfa najčešće pate od ovakvog oštećenja, ono se može dogoditi i osobama koje često koriste zglob.

Golferski lakat najčešće nastaje kod profesionalnih igrača golfa, no može se javiti kod:

1. Sportova s reketom – loš odabir reketa može izazvati ovakav tip oštećenja kao i prejak servis kod bacanja lopte.
2. Sportova s loptom – nepravilne tehnike kod bacanja lopte mogu izazvati ovakav tip oštećenja
3. Drugih aktivnosti kao što su slikanje, sječa drva, šišanje i mnogih drugih aktivnosti kod kojih aktivno i konstantno koristimo zglobove.

Golferski lakat se javlja zbog prenaprezanja, odnosno kao posljedica ponavljajućih aktivnosti rukom. Ovakvo stanje nastaje oštećenjem mišića i tetiva koji kontroliraju prste i zglobove, a ponekad upravo zbog postizanja nagle snage na području lakta i zgloba.

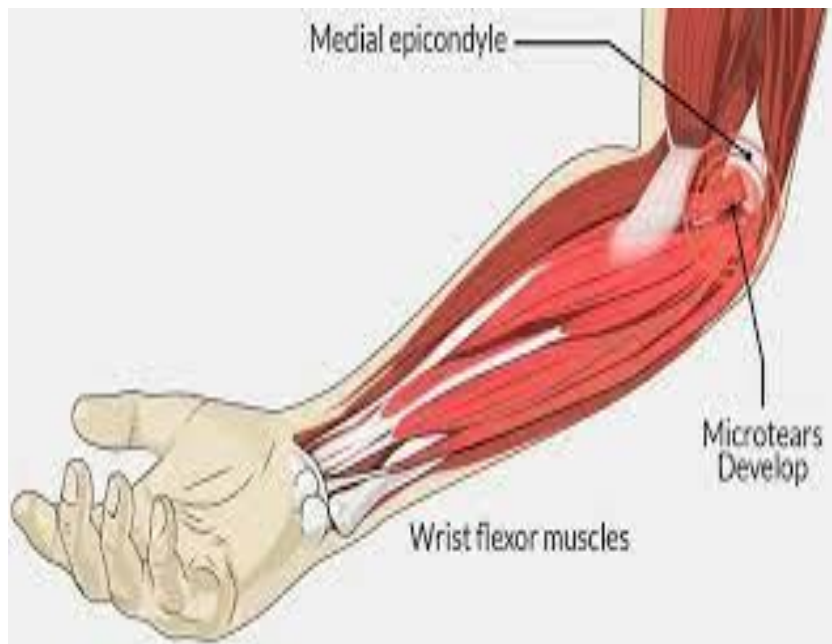Unutar kretnji (opružanje ruke u laktu u kombinaciji sa savijanjem šake) dolazi do snažnog povlačenja grupe mišića koji se hvataju na jedno malo područje s unutarnje strane lakta. S vremenom, na mjestu prelaska mišića u tetivu ili pak na hvatištu tetive za kost, razvija se stanje kronične upale karakterizirano bolnošću na dodir te bolovima kod pokretanja šake i podlaktice, naročito kod opisanih kretnji u sportskim aktivnostima ili svakodvenom životu.

Golferski lakat se javlja rjeđe od teniskog lakta, ali podjednako kod muškaraca i žena iznad 35. godine života. No može se javiti i kod ostalih dobnih skupina kao posljedica pretjeranog korištenja zglobova ili izvođenja neke radnje u neprirodnom položaju.

Rizičnu skupinu čine: igrači golfa, kriketa, sportova koji uključuju korištenje reketa, baseballa i sl.

Simptomi golferskog lakta su:

1. ukočenost lakta i bol, odnosno slabost kod stiskanja prstiju šake
2. bol na unutarnjoj strani lakta koja se ponekad može protegnuti i na unutarnju stranu podlaktice
3. slabost i nemoć u rukama i zglobovima
4. trnci u rukama (većinom u prstenjaku i malom prstu)



Slika 6. Sindrom golferskog lakta

5. KINEZITERAPIJA KOD BOLNIH SINDROMA LAKTA

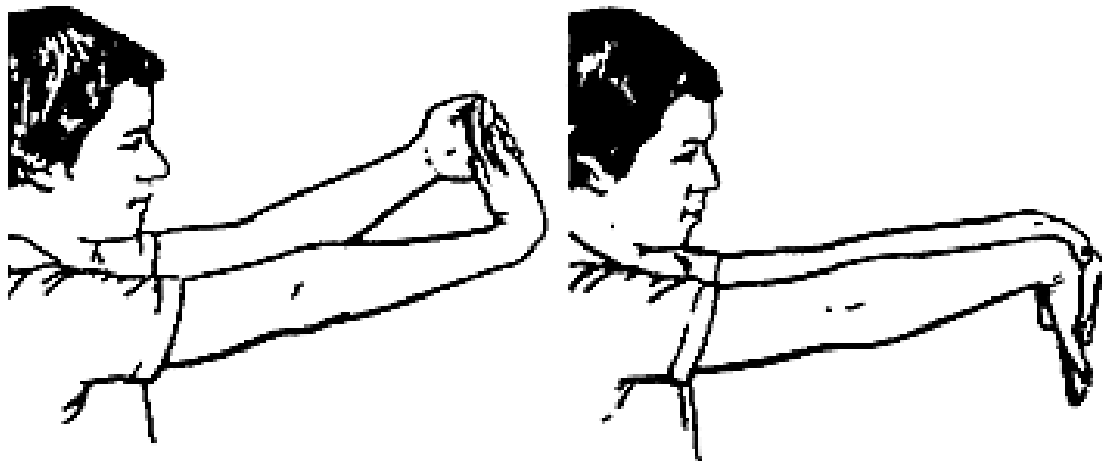
Cilj rehabilitacije je smanjenje boli, smanjenje upale i povratak funkcije.

Terapijske vježbe obuhvaćaju režim ili plan tjelesne aktivnosti dizajnirane i propisane za specifične terapijske ciljeve. Svrha je vratiti normalnu funkciju mišićno-koštanog sustava ili smanjiti bol uzrokovanu bolestima ili ozljedama.

Kod bolnih sindroma lakta vježbe jačanja i istezanja su najvažnije komponente svakog programa vježbanja, zbog toga što tetive ne bi trebale biti samo jake nego i fleksibilne. Vježbe za istezanje namijenjene su poboljšanju fleksibilnosti mišića. Te vježbe trebaju biti dinamične i kontinuirane sve dok se kretanje zgloba ne pokaže jednako kao i na neinvazivnoj strani. Osnovni princip faze istezanja je da se produljenjem tetive tijekom relaksacije može smanjiti nastanak ozljede. Istezanje se treba držati 30-45 sekundi i 3 puta prije i poslije ekcentričnih vježbi, tijekom svakog tretmana s 30 sekundi i fazom odmora.

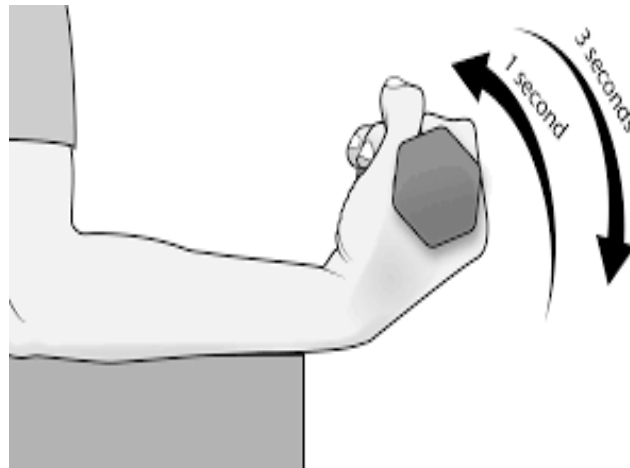
Kao dio kineziterapijskog tretmana preporuča se i obavljanje izotoničkih vježbi, jednom dnevno prema planu:

1. Vježbe istezanja – ponoviti 10 puta (15-25 sekundi)



Slika 7. Istezanje mišića podlaktice

2. Izotoničke vježbe – ponoviti 15 puta (3 serije)



Slika 8. Izotonička vježba

3. Vježbe istezanja – ponoviti 10 puta (15-25 sekundi)

4. Led – masaža s cold-pachom 3-5 minuta

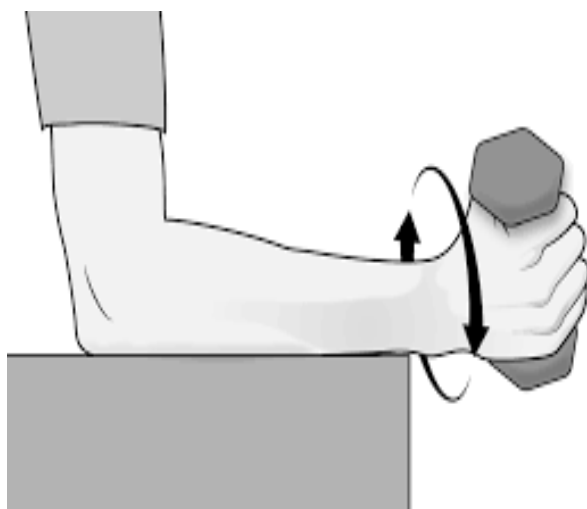
Tijekom koncentričnog dijela pokreta događa se kontrakcija mišića. Ipak, ekscentrični dio pokreta puno važniji od koncentričnog. Istovremeno, ekscentrični dio pokreta je puno lakši od koncentričnoga, pa omogućuje i rad s puno većim težinama, a što rezultira značajnim povećanjem snage. Pravilo da se svaka terapija vježbama sastoji od 75 % vježbi s naglaskom na koncentrične kontrakcije, 15 % vježbi s naglaskom na ekscentrične kontrakcije i 10 % vježbi s naglaskom na izometričke kontrakcije.

Postoje tri principa ekscentričnih vježbi. To su opterećenje (otpor), brzina i učestalost kontrakcija.

1. Opor = Povećanje opterećenja osigurava da tetiva podliježe većem stresu i predstavlja temeljnu osnovu progresije vježbanja. Osnova svih programa tjelesnog izvođenja vježbi je ovaj princip progresivnog opterećenja. Prema pacijentovim simptomima, važno je da se opterećenje ovih ekscentričnih vježbi povećava.

2. Brzina = Brzina kontrakcija je također temeljni princip uspješnih ekscentričnih vježbi. U svakoj se terapiji treba povećati brzina ekscentričnog treninga. Zbog toga se opterećenje na tetivu povećava kako bi se stimulirao mehanizam ozljede. No terapeuti moraju osigurati da pacijenti polako provode ekscentrične vježbe kako bi izbjegli bol.

3. Frekvencija kontrakcija = Frekvencija kontrakcija je treće načelo ekscentričnih vježbi. U literaturi mogu postojati varijacije skupova i ponavljanja. Prema 20 terapeutima, obično se mogu izvoditi 3 seta od 10 ponavljanja bez preopterećenja ozlijeđene tetive, što je određeno tolerancijom pacijenta. Lakat je u punom opsegu, podlaktica u pronaciji i ruka je podržana. U ovom položaju postiže se najveći rezultat jačanja ekstenzorskih tetiva zgloba. Ova preporuka i frekvencija mora biti specifična za pacijenta.



Slika 9. Rotacija podlaktice s otporom

6. ZAKLJUČAK

Iako danas svi živimo suvremenim načinom života, koliko god on imao pozitivnih karakteristika, toliko imamo i problema s takvim načinom života. Često se susrećemo s raznim sindromima prenaprezanja i novijim bolestima koji su posljedica suvremenog načina života. Najčešći sindromi prenaprezanja su upravo povezani sa suvremenim načinom života koji je vezan uz sjedilački način života. Najviše vremena provodimo u sjedećem položaju, pogoto na poslu te samim time djelujemo loše na posturu i na kretanja. Obzirom da većinu vremena provodimo i ispred računama dosta današnje populacije se susreće sa sindromima karpalnog kanala i sl.

Kao najpoznatije bolne sindrome lakta navedeni su: teniski lakat, golferski lakat, burzitis i sindrom ulnarnog kanala.

Svaki bolni sindrom je bitno na vrijeme otkriti te krenuti s liječenjem istoga. Ukoliko na vrijeme ne krenemo s pravilnom rehabilitacijom oštećenje će se konstantno javljati.

U kineziterapiji se najčešće koristimo vježbama istezanja kao i ekcentričnim i koncentričnim vježbama.

LITERATURA

1. Keros P., Pećina M., Ivančić-Košuta M., Temelji anatomije čovjeka, IK „Naprijed“, Zagreb 1999.
2. <https://krenizdravo.dnevnik.hr/zdravlje/simptomi/bol-u-laktu-uzroci-lijecenje-i-vjezbe>
3. The Hughston Foundation, The Hughston Clinic, Columbus, Department of Orthopaedic Surgery, Medical College of Georgia, Augusta
4. Warren, RF. Tennis elbow: epidemiology and conservative treatment, AOS Symposium, 1986.
5. Whaley AL, Baker CL. Lateral epikondylitis. Clin Sports Med. Vol. 23, 2004.
6. Cooper G. Pocket diagnostic and therapeutic angiography.. New Jersey: Humana Press, 2006
7. Phil Page., New elbow excercise that works, N. Am. J. Sports. Phys Ther. Vol. 3, 2010.

POPIS SLIKA

Slika 1. Anatomski prikaz lakta	3
Slika 2. Biomehanika lakta.....	6
Slika 3. Burzitis lakta.....	8
Slika 4. Sindrom kubitalnog tunela.....	9
Slika 5. Sindrom teniskog lakta.....	11
Slika 6. Sindrom golferskog lakta.....	12
Slika 7. Istezanje mišića podlaktice.....	14
Slika 8. Izotonička vježba mišića podlaktice.....	15
Slika 9. Rotacija podlaktice s otporom.....	16

