

Biomehanička procjena posture kod osoba s achondroplasiom

Žabo, Silva

Undergraduate thesis / Završni rad

2022

Degree Grantor / Ustanova koja je dodijelila akademski / stručni stupanj: **University of Split, Faculty of Kinesiology / Sveučilište u Splitu, Kineziološki fakultet**

Permanent link / Trajna poveznica: <https://um.nsk.hr/um:nbn:hr:221:285903>

Rights / Prava: [In copyright](#) / [Zaštićeno autorskim pravom.](#)

Download date / Datum preuzimanja: **2024-11-29**



Repository / Repozitorij:

[Repository of Faculty of Kinesiology, University of Split](#)



UNIVERSITY OF SPLIT



SVEUČILIŠTE U SPLITU

KINEZIOLOŠKI FAKULTET

STRUČNI PREDDIPLOMSKI STUDIJ KINEZIOLOGIJE /
SMJER KINEZITERAPIJA

**BIOMEHANIČKA PROCJENA POSTURE
KOD OSOBA S ACHONDROPLASIOM**

(ZAVRŠNI RAD)

Split, 2022.

SVEUČILIŠTE U SPLITU

KINEZIOLOŠKI FAKULTET

STRUČNI PREDDIPLOMSKI STUDIJ KINEZIOLOGIJE /
SMJER KINEZITERAPIJA

**BIOMEHANIČKA PROCJENA POSTURE
KOD OSOBA S ACHONDROPLASIOM**

(ZAVRŠNI RAD)

Student:

Silva Žabo

Mentor:

Snježana Ložić, mag. cin

Split, 2022.

SADRŽAJ

1. UVOD	
1.1. Što je biomehanika.....	6
1.2. O posturi.....	7
1.3. O achondroplasi-i	8
1.4. Kliničke karakteristike.....	9
2. BIOMEHANIČKA ANALIZA.....	10
2.1. Antropometrijska analiza.....	10
2.2. Raspon pokreta – ROM.....	14
3. ANALIZA POSTURE.....	20
3.1. Golden ratio.....	20
3.2. Anteriorna analiza posture.....	23
3.3. Posteriorna analiza posture.....	24
3.4. Sagitalna lijevo analiza posture.....	25
3.5. Sagitalna desno analiza posture.....	26
4. ZAKLJUČAK.....	27
5. LITERATURA.....	28

BIOMEHANIČKA PROCJENA POSTURE KOD OSOBA S ACHONDROPLASIOM

SAŽETAK

Achondroplasia je skeletna displazija (displazija - abnormalni rast ili razvoj), također identificirana kao rijetka bolest kostiju. Achondroplasia je najčešći oblik hondrodisplazije i javlja se zbog mutacije u genu receptora faktora rasta fibroblasta 3 (FGFR3), koji kodira trans membranski receptor (protein koji se proteže kroz stanične membrane) koji je između ostalog važan u regulaciji linearnog rasta kostiju. Procjenjuje se da je njegova učestalost oko 1/25 000 živorođene djece diljem svijeta, a neke od karakterističnih kliničkih karakteristika, navedenih u nastavku, vidljive su pri rođenju: rhizomelia - nesrazmjer duljine proksimalnih dijelova tijela; pretjerana lumbalna lordoza - pretjerana zakrivljenost donjeg dijela leđa; brahidaktilija - kratkoća prstiju je u odnosu na duljinu drugih dugih kostiju i drugih dijelova tijela, šake su također široke, kratke i u obliku trozuba; makrocefalija i frontalna izbočina - neobično velika glava s istaknutim čelom; torakolumbalna kifoza - nastaje zbog mehaničkih čimbenika, posebno opće mišićne hipotonije koji, s malim udovima, malim vratom i velikom glavom, čine postizanje grubih motoričkih sposobnosti (većih pokreta) sporijim od tipičnog; genu varum – tjelesna je deformacija obilježena izvijanjem potkoljenice prema van u odnosu na natkoljenice. Većina zglobova može biti hiperekstenzibilna. Glavni cilj ovog završnog rada je prikazati biomehaničku procjenu posture kod osoba s achondroplasiom putem mjerenja.

KLUČNE RIJEČI: achondroplasia, postura, biomehanika

BIOMECHANICAL ASSESSMENT OF POSTURE IN PERSONS WITH ACHONDROPLASIA

SUMMARY

Achondroplasia is a skeletal dysplasia (dysplasia - abnormal growth or development), also identified as a rare bone disease. Achondroplasia is the most common form of chondrodysplasia and occurs due to mutations in the fibroblast growth factor receptor 3 (FGFR3) gene, encoding a transmembrane receptor (a protein that spans the membrane of cells) that is important in regulating linear bone growth, among other functions. It is estimated that its incidence is about 1/25,000 live births worldwide and some of the characteristic clinical features, listed below, are visible at birth: rhizomelia - disproportion of the length of the proximal limb; exaggerated lumbar lordosis - excessive curvature of the lower back; brachydactyly - the shortness of the fingers is relative to the length of other long bones and other parts of the body, the hands are also broad, short and trident shaped; macrocephaly and frontal bossing - is an unusually large head with a prominent forehead; thoracolumbar kyphosis - it is due to mechanical factors, specifically the general muscular hypotonia which, along with small limbs, small neck and large head, make achievement of gross motor skills (larger movements) slower than typical; genu varus - is a physical deformity marked by outward bowing of the lower leg in relation to the thighbow legs. Most joints can be hyperextensible. The main goal of this final paper is to show the biomechanical assessment of posture in people with achondroplasia through measurements and tests.

KEY WORDS: achondroplasia, posture, biomechanics

1. UVOD

1.1. ŠTO JE BIOMEHANIKA

Ljudska bića su sposobna proizvoditi različite položaje i pokrete što nam daje mogućnost kretanja s jednog mjesta na drugo, točnije lokomotornu funkciju. To je moguće zahvaljujući našem mišićno-koštanom sustavu koji podržava tjelesna opterećenja i kretanje svih segmenata tijela. Ova je funkcija ugrađena u načela ljudske biomehanike. Biomehanika se smatra jednim od temeljnih načela u kineziterapiji za pružanje optimalne skrbi za ozljede ili stanja povezana s kretanjem. Glavna područja primjene biomehanike su: poboljšanje performansi kretanja; smanjenje poremećaja kretanja; intervencija kod ozljeda ili stanja povezanih s kretanjem. Biomehanika je znanost o kretanju živog tijela. Proučava kako mišići, kosti, tetive i ligamenti rade zajedno kako bi proizveli kretanje. Biomehanika je dio šireg područja kineziologije, s posebnim fokusom na mehaniku pokreta. To je i temeljna i primijenjena znanost, koja obuhvaća istraživanje i praktičnu upotrebu svojih otkrića. Biomehanika ne uključuje samo strukturu kostiju i mišića, te pokrete koje oni mogu proizvesti, već i mehaniku cirkulacije krvi, funkciju bubrega i druge tjelesne funkcije.

Riječ "biomehanika" potječe od starogrčkog βίος bios "život" i μηχανική, mēchanikē "mehanika". (www.wikipedia.org, 2022.)

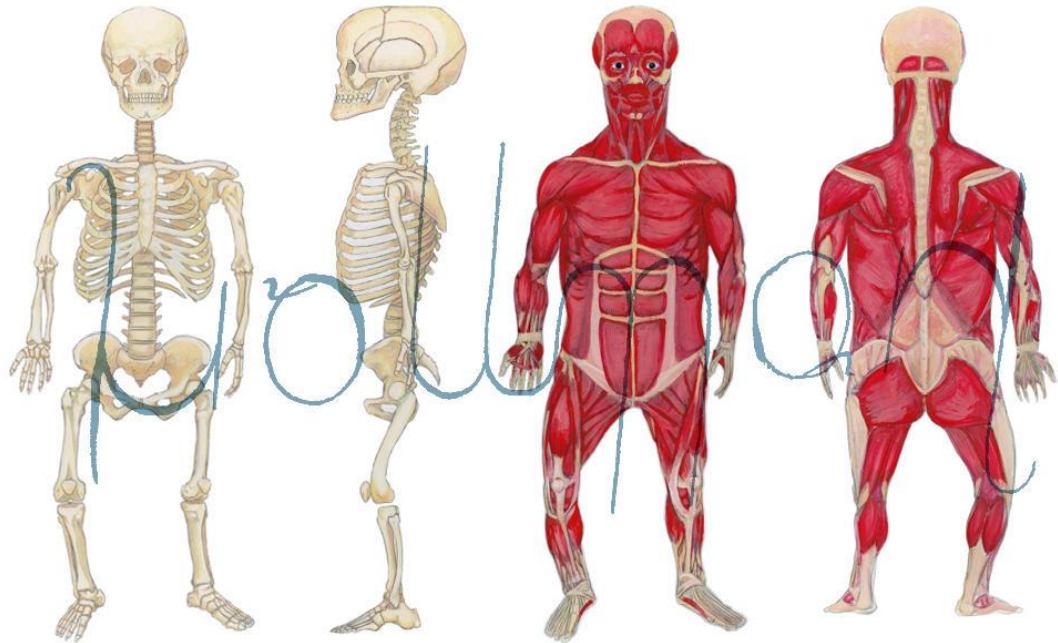
1.2. O POSTURI

Posturu možemo definirati kao relativni raspored različitih dijelova tijela s glavnom linijom, točnije, s linijom gravitacije. Počinje od glave i kreće se prema dolje ili, s druge strane, počinje od stopala i ide prema gore. Razlikujemo statičnu posturu i dinamičku posturu. U statičkoj posturi su tijelo i njegovi segmenti poravnati i održavani u određenim položajima, npr. stajanje, klečanje, ležanje, sjedenje. Dinamička postura odnosi se na položaje u kojima se tijelo ili njegovi segmenti kreću, npr. hodanje, trčanje, skakanje, bacanje i dizanje. Iako je potrebna samo minimalna količina mišićne aktivnosti za održavanje stabilnog uspravnog stojećeg položaja, kontrola držanja je složena i dio je tjelesnog motoričkog kontrolnog sustava. Sposobnost održavanja stabilnosti u uspravnom stojećem položaju je vještina koju središnji živčani sustav (CNS) uči pomoću informacija iz pasivnih biomehaničkih elemenata, senzornih sustava i mišića. CNS tumači i organizira inpute iz različitih struktura i sustava i odabire odgovore na temelju prethodnih iskustava i cilja kao odgovora. Reaktivni (kompenzacijski) odgovori javljaju se kao reakcije na vanjske sile koje pomiču težište tijela, odnosno liniju gravitacije. Proaktivni (anticipacijski) odgovori javljaju se u očekivanju interno generiranih destabilizirajućih sila, poput podizanja ruku za hvatanje lopte ili saginjanja naprijed za vezanje cipela.

Glavni ciljevi posturalne kontrole u uspravnom položaju odnose se na kontrolu orijentacije tijela u prostoru, održavajte težište tijela iznad baze oslonca i stabilizacije glave u odnosu na vertikalnu tako da pogled očiju bude približno usmjeren.

Održavanje i kontrola držanja ovisi o cjelovitosti CNS-a, vidnog sustava, vestibularnog sustava i mišićno-koštanog sustava. Osim toga, posturalna kontrola ovisi o informacijama od receptora koji se nalaze unutar i oko zglobova (u zglobnoj čahuri, tetivama i ligamentima) kao i na stopalima. CNS mora moći detektirati i predvidjeti nestabilnost i mora znati adekvatno odgovoriti na input s odgovarajućim outputom za održavanje pravilne posture. Zglobovi u mišićno-koštanom sustavu moraju imati raspon pokreta (ROM) koja imaju adekvatne odgovore na specifične zadatke, a mišići moraju biti sposobni odgovoriti odgovarajućom brzinom i snagom. (Naik, 2013.)

1.3. O ACHONDROPLASII



Enanismo Acondroplásico
Mapa óseo: Vista anterior y lateral
Mapa muscular: Vista anterior y posterior

Hollman

<https://www.behance.net/Hollmanob>

Slika 1. Mišićno-koštani sustav achondroplasie (izvor: HollmanOB, 2018.)

Achondroplazija je oblik patuljastog rasta kratkih udova. Riječ achondroplazija doslovno znači "bez formiranja hrskavice". Hrkavica je čvrsto, ali fleksibilno tkivo koje čini veći dio kostura tijekom ranog razvoja. Međutim, kod achondroplasije problem nije u formiranju hrskavice, već u njenom pretvaranju u kost (proces koji se naziva osifikacija), osobito u dugim kostima ruku i nogu.

Svi ljudi s achondroplazijom su niskog rasta. Prosječna visina odraslog muškarca s achondroplazijom je 131 centimetar, a prosječna visina odrasle žene je 124 centimetra. Karakteristične značajke achondroplasije uključuju trup prosječne veličine, kratke ruke i noge s posebno kratkim nadlakticama i bedrima, ograničen raspon pokreta u laktovima i povećanu glavu (makrocefalija) s istaknutim čelom. Prsti su obično kratki, a prstenjak i srednji prst mogu se razdvojiti, dajući ruci izgled trozupca. Osobe s achondroplazijom općenito su normalne inteligencije.

(www.medlineplus.gov, 2012.)

1.4. KLINIČKE KARAKTERISTIKE

Procjenjuje se da je učestalost achondroplasiae oko 1/25 000 živorođene djece diljem svijeta, a neke od karakterističnih kliničkih karakteristika, u nastavku, vidljive su pri rođenju:

- Spinalna stenoza - suženje spinalnog kanala i formalna (otvora u kralješnici) kroz koji kralješnicu napuštaju spinalni živci. Najčešći simptom spinalne stenoze je neurogena klaudikacija pri čemu se javlja bol u nogama koja se pogoršava hodanjem i uspravnim držanjem, a smanjuje se nagnjanjem tijela prema naprijed.
- Lumbalna lordoza - pretjerana zakrivljenost donjeg dijela leđa.
- Brahidaktilija - kratkoća prstiju u odnosu na duljinu drugih dugih kostiju i drugih dijelova tijela. Šake su također široke, kratke i u obliku trozuba.
- Makrocefalija i frontalna izbočina - neobično velika glava s istaknutim čelom.
- Torakolumbalna kifoza - vrlo je česta u djece s achondroplasijom i obično se primjećuje tijekom dojenačke dobi. To je zbog mehaničkih čimbenika, posebno opće mišićne hipotonije koja, s malim ekstremitetima, malim vratom i velikom glavom, čine postizanje grubih motoričkih sposobnosti (većih pokreta) sporijim od tipičnog.
- Genu varum - je tjelesna deformacija obilježena izvijanjem potkoljenice prema van u odnosu na natkoljenice.

(www.beyondachondroplasia.org)

2. BIOMEHANIČKA ANALIZA

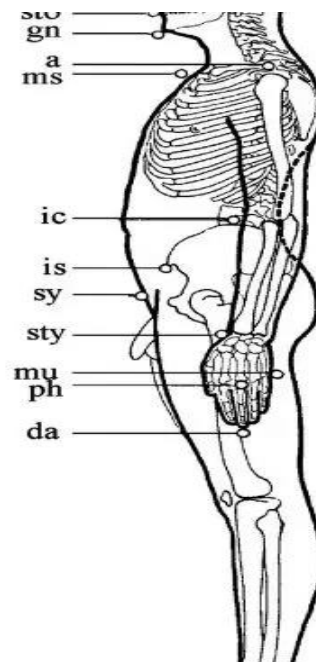
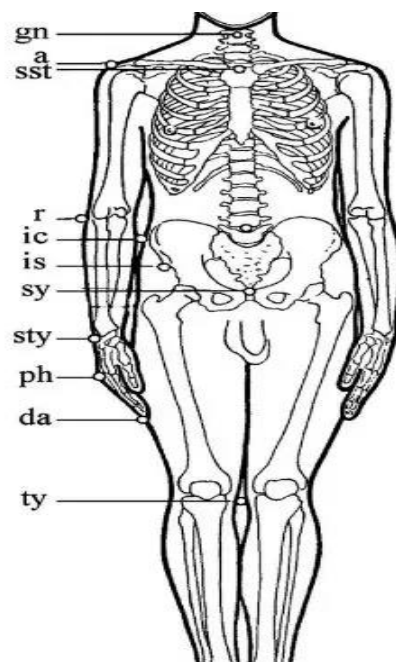
Lokomotorni sustav omogućava čovjeku kretanje u prostoru. Elementi lokomotornog sustava su kosti, zglobovi i mišići. Kost i zglobovi su pasivni, dok su mišići aktivni elementi, i to skeletna muskulatura, koja predstavlja jedini element aparata za kretanje koji posjeduje osobnu motoriku. Prilikom kretanja organizam je izložen djelovanju vanjskih sila (sila gravitacije) i unutarnjih sila kojima mišići djeluju na kosti za koje su vezani. Kost se pod djelovanjem ovih sila ponašaju kao poluge. Te poluge su zglobovima povezane za sustav.

2.1. ANTROPOMETRIJSKA ANALIZA

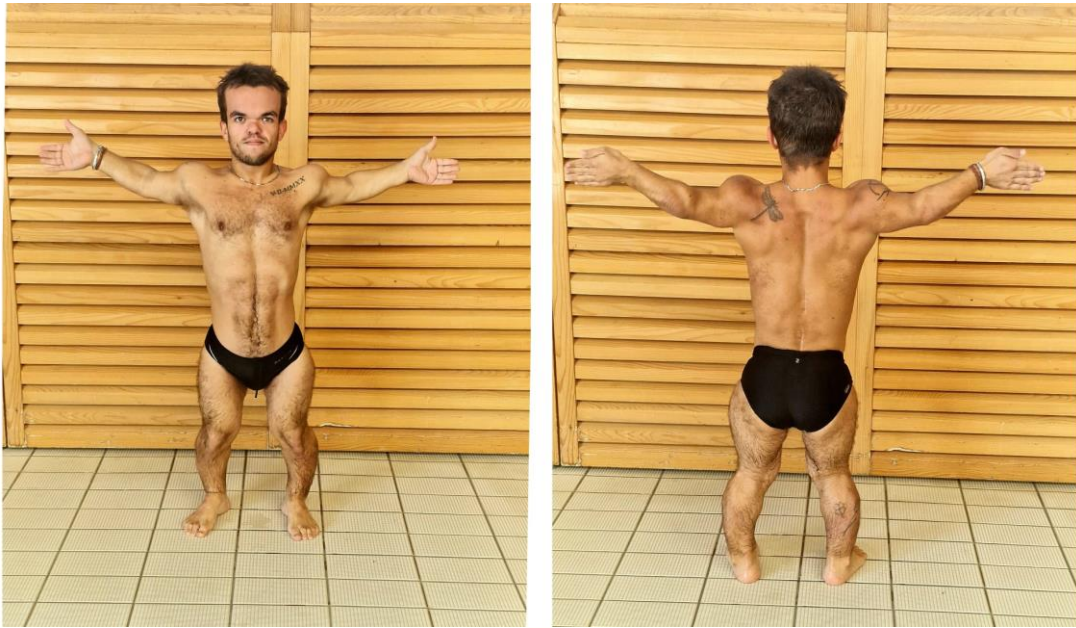Antropometrija (grč. anthropos = čovjek + metron = mjera), metoda je mjerenja morfoloških osobina čovječjeg tijela i njegovih pojedinih segmenata. Cilj antropometrije je što točnijim mjerenjem kvantitativno okarakterizirati morfološke (morfološka antropometrija) i fiziološke (fiziološka antropometrija) osobine čovječjeg tijela, koje su različite u različitim populacijama. Antropometrijska mjerenja izvode se specijalnim antropološkim instrumentima: vagom, metrom, centimetarskom vrpcom, raznim šestarima, priborom za mjerenje debljine kožnog nabora, foto-kamerom i dr. Orijehtacijske točke pri uzimanju antropometrijskih mjera točno su definirane i, obično, to su istaknuta mjesta na kostima. Razlikujemo statička antropometrijska mjerenja i dinamička antropometrijska mjerenja. Za potrebe ovog rada bazirali smo se na statičnim antropometrijskim mjerenjima. Kako bi bili u mogućnosti odraditi mjerenje, potrebno je odrediti antropometrijske točke koje su vezane za kosti. Glavne antropometrijske točke su:

- AKROMION (a)
- AKROPODION (ap)
- ALARE NASION (al)
- BASIS (B)
- CERVICALE (c)

- DAKTYLION (da)
- DELTOIDE (d)
- ENDOKANTHION (en)
- EURYON (eu)
- FRONTOTEMPORALE (ft)
- GLABELLA (g)
- GNATHION (gn)
- GONION (go)
- HYPOCHONDRIACALE (hy)
- ILIOCRISTALE (ic)
- ILIOSPINALE (is)
- INCISAURALE (in)
- INION (i)
- LUMBALE (lu)
- MALLEOLARE (m)
- MESOSTERNALE (ms)
- METACARPALE RADIALE (mr)
- METACARPALE ULNARE (mu)
- ZYGION (Zy)



Slika 2. Antropometrijske točke (izvor: www.poliklinikaribnjak.hr)



Slika 3. Frontalno-posteriorni prikaz osobe s achondroplasiom (izvor: Žabo, 2022.)

U tablici su prikazane tjelesne mjere osobe s achondroplasiom po IBP programu (Interantional Biological Program)

Tablica 1. Tjelesne mjere osobe s achondroplasiom

MJERA	RASPON/OBIM	MJERNI INSTRUMENT	LJEVA STRANA	DESNA STRANA
Masa	Ukupna	Antropometrijska vaga	48 kg	
Visina	Basis-Vertex	Antropometar	130 cm	
Sjedeća visina	Basis-Vertex	Antropometar	53.5 cm	
Širina skočnog zgloba	Lijevi/desni maleolarni nastavak	Klizni šestar	24.3 cm	24.3 cm
Dužina potkoljenice	Malleolare-Tibiale	Antropometar	33 cm	32 cm
Dužina stopala	Pternion-Akropodion	Antropometar	23.7 cm	
Obim natkoljenice	Neposredno iznad glutealne brazde	Mjerna vrpca	44.5 cm	44 cm

Dužina ruke	Akromion-Daktylion	Antropometar	45 cm	45.5 cm
Dužina nadlaktice	Akromion-Radiale	Antropometar	21 cm	20.5 cm
Dužina podlaktice	Radiale-Styilion	Antropometar	28 cm	30 cm
Opseg ručnog zgloba	Medijalni-lateralni kondil	Antropometar	17.4 cm	17 cm
Obim nadlaktice pri maksimalnoj kontrakciji	Biceps	Mjerna vrpca	27 cm	28 cm
Obim prsnog koša	Razina između 3. i 4. rebra	Mjerna vrpca	82.5 cm	
Dužina donjeg ekstremiteta	Basis-Iliospinale	Antropometar	57.5 cm	57 cm
Obim glave	/	Mjerna vrpca	61 c	
Kožni nabor nadlaktice	Sredina, dorzalna strana	Kaliper	14 mm	
Kožni nabor na trbuhu	Iznad i medijalno od iliospinale	Kaliper	12 mm	
Kožni nabor na leđima	Ispod donjeg ruba lopatice	Kaliper	10mm	

2.2. RASPON POKRETA – ROM

Raspon pokreta (ROM) je mjera sposobnosti zgloba ili mišića da izvrši sve pokrete za koje je sposoban. Mjeri se tijekom potpomognutog kretanja (pasivni raspon pokreta) i neovisno (aktivni raspon pokreta).

Za potrebe ovog rada mjerili smo aktivni raspon pokreta koji nastaje uz korištenje mišića kako bi se pomaknuo određeni dio tijela.




Goniometar se koristio kao mjerni instrument.









Slika 4. Goniometar (izvor: www.podologia.pl)





U tablici su prikazani rasponi pokreta kod osobe s achondroplasiom.




Tablica 2. ROM osobe s achondroplasiom

FOTOGRAFIJA	POKRET	RASPON	TESTNA POZICIJA
	Fleksija ramena	175°	<ul style="list-style-type: none"> -Supinirani položaj -Izravnata lumbalna kralježnica -Bez abdukcije, addukcije ili rotacije u ramenu
	Ekstenzija ramena	40°	<ul style="list-style-type: none"> -Pronirani položaj -Bez abdukcije, addukcije ili rotacije u ramenu
	Abdukcija ramena	115°	<ul style="list-style-type: none"> -Supinirani položaj -Bez fleksije i rotacije u ramenu -Stabiliziran prsni koš

	<p>Fleksija lakta</p>	<p>140°</p>	<p>-Supinirani položaj -Rame u neutralnoj poziciji -Podlaktica supinirana</p>
	<p>Ekstenzija lakta</p>	<p>5°</p>	<p>-Supinirani položaj -Rame u neutralnoj poziciji -Podlaktica supinirana</p>
	<p>Fleksija kuka</p>	<p>120°</p>	<p>-Supinirani položaj -Stabiliziranje zdjelice kako bi se spriječila rotacija</p>

	<p>Ekstenzija kuka</p>	<p>20°</p>	<p>-Supinirani položaj -Stabiliziranje zdjelice kako bi se spriječila rotacija</p>
	<p>Abdukcija kuka</p>	<p>30°</p>	<p>-Supinirani položaj -Stabiliziranje zdjelice kako bi se spriječio nagib zdjelice</p>
	<p>Addukcija kuka</p>	<p>30°</p>	<p>-Supinirani položaj -Stabiliziranje zdjelice kako bi se spriječio nagib zdjelice</p>

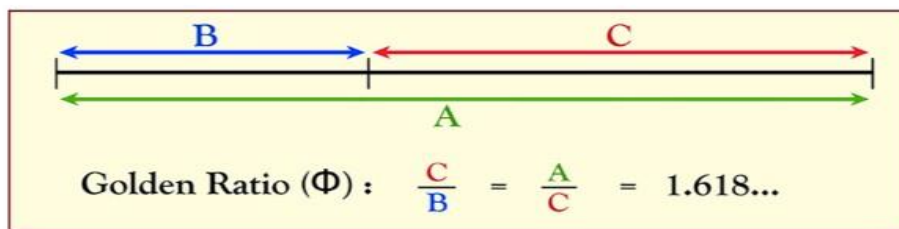
	<p>Unutarnja rotacija kuka</p>	<p>4°</p>	<p>-Sjedeći položaj -Stabilizirati distalni dio bedra</p>
	<p>Vanjska rotacija kuka</p>	<p>4°</p>	<p>-Sjedeći položaj -Stabilizirati distalni dio bedra</p>
	<p>Fleksija koljena</p>	<p>70°</p>	<p>-Supinirani položaj -Dopustiti kuku savijanje</p>
	<p>Ekstenzija koljena</p>	<p>100°</p>	<p>-Pronirani položaj -Stabilizirati femur</p>

	<p>Plantarna fleksija zgloba</p>	<p>30°</p>	<ul style="list-style-type: none"> -Supinirani položaj -Koljeno ispruženu -Stabilizirati nogu
	<p>Dorsiofleksija</p>	<p>5°</p>	<ul style="list-style-type: none"> -Pronirani položaj -Koljeno savijeno
	<p>Torako- lumbalno savijanje kralježnice u stranu</p>	<p>40°</p>	<ul style="list-style-type: none"> -Stojeći položaj -Stabilizirati zdjelicu

3. ANALIZA POSTURE

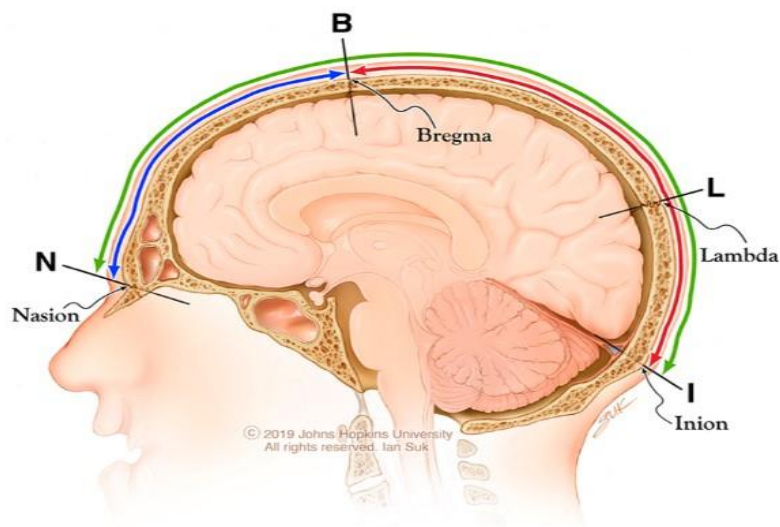
3.1. GOLDEN RATIO

Kada liniju podijelite na dva dijela, gdje je duži dio podijeljen s manjim dijelom također jednak cijeloj duljini podijeljenoj s duljim dijelom, to znači da imamo „Golden ratio“.



Cranial Measurements Corresponding Ratio: $\frac{BI}{NB} = \frac{NI}{BI} = 1.6$

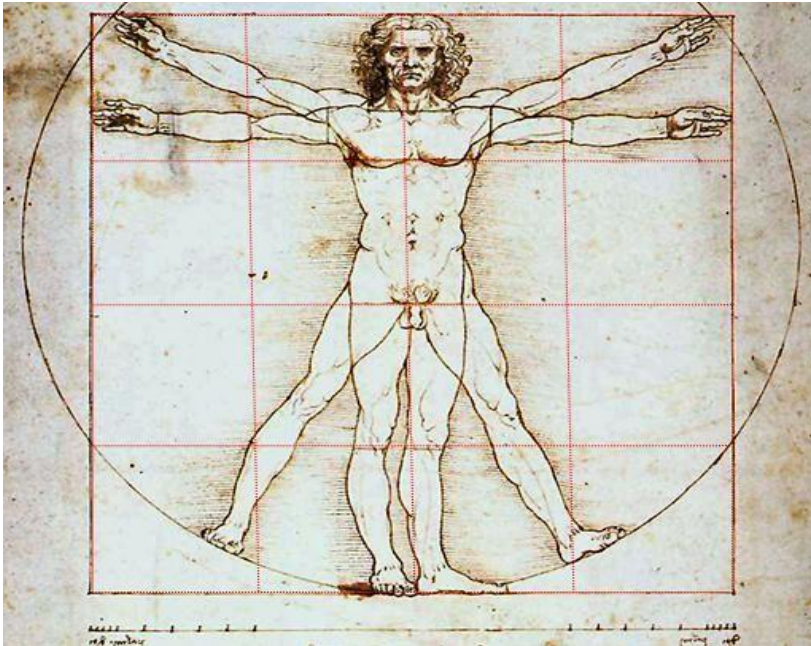
Cranial Measurements Corresponding Ratio: $\frac{BI}{NB} = \frac{NI}{BI} = 1.6$



A visual showing that human cranium measurements size up quite closely to the Golden Ratio

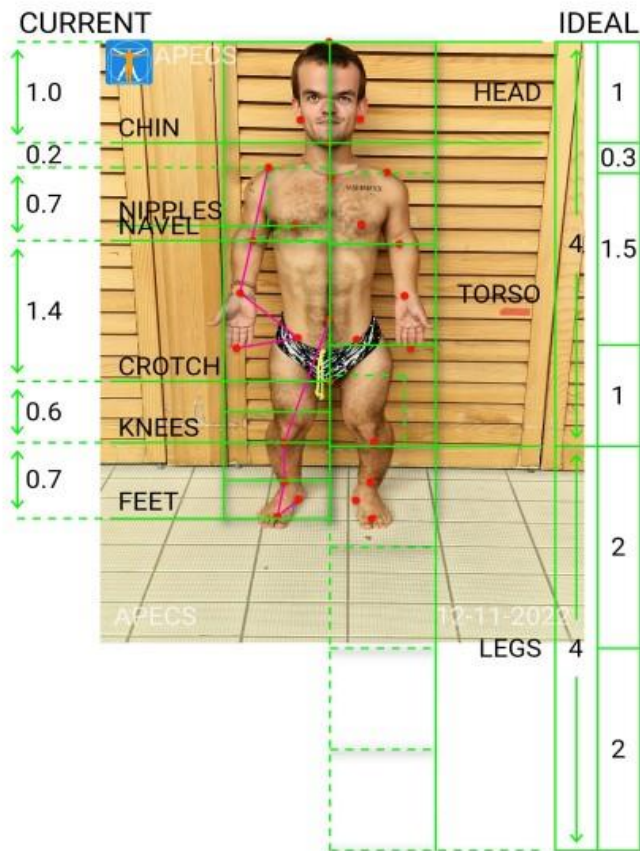
Slika 5. Vizual ljudske lubanje koja je približna omjeru Golden ratio (izvor: Tamargo, 2019.)

Leonardo da Vinci koristio je Golden ratio, ili kako ga je on nazivao, Golden Sectio (sectio aurea), kako bi uravnotežio vlastito umjetničko djelo. Ratio se može vidjeti u Posljednjoj večeri, Mona Lisi i njegovom Vitruvijevom čovjeku.



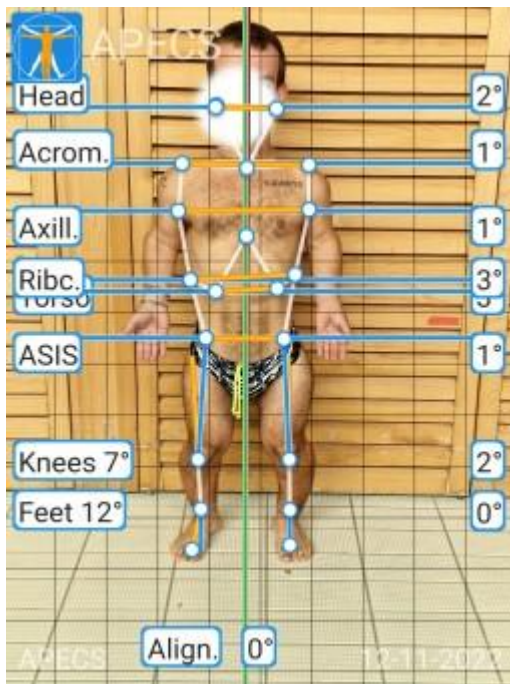
Slika 6. Vitruvijev čovjek (izvor: www.pinterest.com)

U nastavku ćemo prikazati omjer dijelova tijela kod osoba s achondroplasiom.



Slika 7. Golden ratio osobe s achondroplasiom (izvor: Žabo, 2022.)

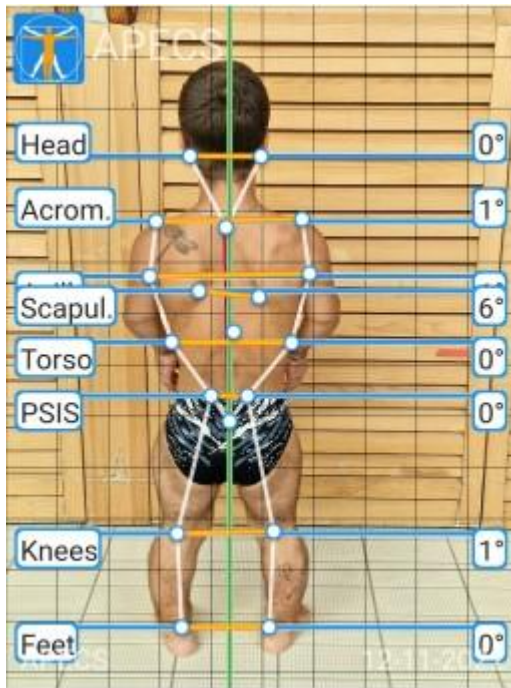
3.2. ANTERIORNA ANALIZA POSTURE



Slika 8. Anteriorna analiza posture (izvor: Žabo, 2022.)

Kao rezultat analize anteriorne posture možemo vidjeti kako je poravnanje tijela pomaknuto za 0.3° na desno. Glava je za 1.5° nagnuta na lijevu stranu. Odstupanje akromiona je 1° u lijevu stranu. Poravnanje aksile odstupa blago u desnu stranu, dok torzo ima desni nagib od 3° . Ono što je uočljivo je kut desnog koljena s odstupanjem od 7° .

3.3. POSTERIORNA ANALIZA POSTURE

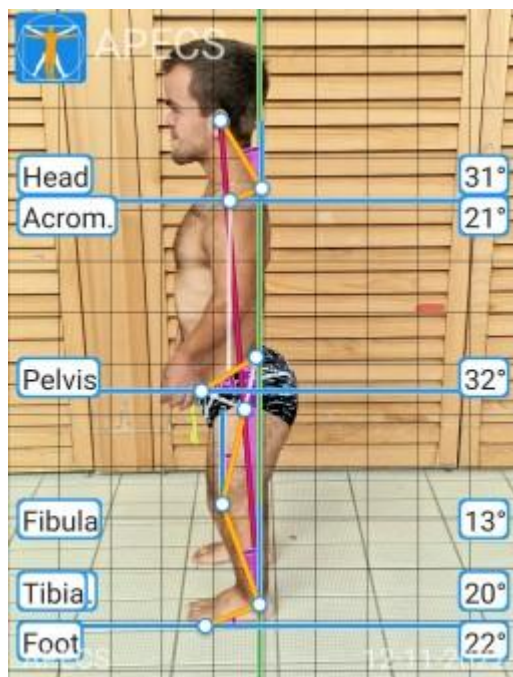


Slika 9. Posteriorna analize posture (izvor: Žabo, 2022.)

Kao rezultat analize posteriorne posture možemo vidjeti kako je poravnanje tijela pomaknuto za 0.3° na desno. Odstupanje ramena je 1° u lijevu stranu. Ono što je uočljivo je odstupanje u poravnanju lopatica od 6° u desno.

Također je vidljivo kako nedostaju krivulje kralježnice, te je sama kralježnica dosta ravnija nego što bi trebala biti.

3.4. SAGITALNA LIJEVO ANALIZA POSTURE

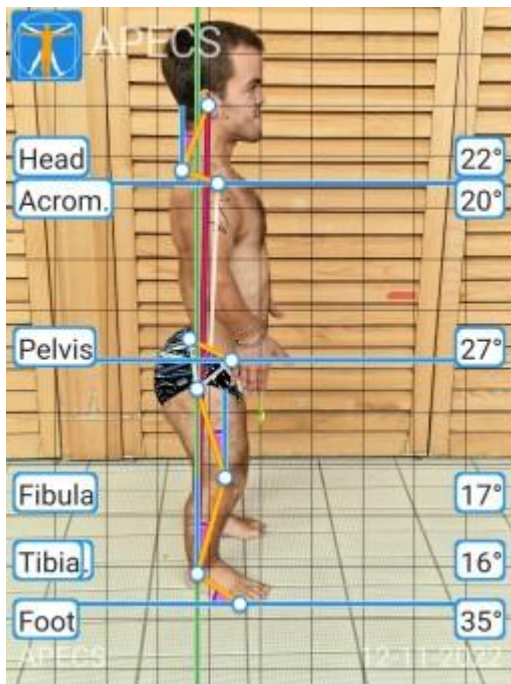


Slika 10. Sagitalna lijevo analiza posture (izvor: Žabo, 2022.)

Ovdje je uočljivo kako je cijelo poravnanje tijela pomaknuto prema naprijed, što za sobom povlači prednji nagib glave, zdjelice, ramenog pojasa. Rezultat ovoga je nesrazmjer veličine glave i tijela. Ono što primjećujemo je lisna kost, koja je nagnuta prema natrag za 20° te time održava balans cijelog tijela.

Ono što se posebno ističe jeste da su laktovi, koljena i kuk u flektiranom položaju što za sobom povlači hiperlordozu.

3.5. SAGITALNA DESNO ANALIZA POSTURE



Slika 11. Sagitalna desno analiza posture (izvor: Žabo, 2022.)

S desne strane je, također, vidljivo kako je poravnanje tijela pomaknuto prema naprijed, što za sobom povlači prednji nagib određenih segmenata tijelo, dok je vidljivo, kako je i ovdje, lisna kost pomaknuta prema natrag za 16° u svrhu održavanja ravnoteže.

Kao rezultat potpunog pregleda posture, putem pozicioniranih markera, vidljive promjene ukazuju na prisutnost pomaknute glave prema naprijed, zaobljenih ramena, izvijenih potkoljenica prema van, odnosno genu varum kao i izraženo izbočene nožne prste, tako zvano duck foot. Kutovi s najvećim odstupanjima su glava 31°, poravnanje akromiona 20°, poravnanje lopatica od 6° i rotacija desnog stopala od 12°.

4. ZAKLJUČAK

Achondroplasia se dijagnosticira pri rođenju. Prednost toga je što se radiološki može identificirati u maternici. Tradicionalno se pojam achondroplasia poistovjećivao za opisivanje svih osoba patuljastog rasta ili s poremećajima kratkih udova. Proteklih godina postali su dostupni dijagnostički kriteriji za razlikovanje prave achondroplasije od drugih poremećaja kratkih udova ili patuljastog rasta. Dobar klinički pregled, antropometrijska procjena i radiološki nalazi obično su dovoljni za postaviti dijagnozu achondroplasije. Visina odrasle muške osobe s achondroplasiom iznosi 132 cm, dok je visina odrasle ženske osobe s achondroplasiom 124 cm. Achondroplasia uzrokuje abnormalnost mnogih strukturnih značajki tijela u usporedbi s onima kod osobe prosječne visine. Simptomi povezani s ovim tjelesnim sustavom utječu na različite dijelove tijela.

Specifičnost achondroplasie, pored niskog rasta i nesrazmjernosti u skraćenim dijelovima tijela, odražava se kroz *bowlegs* koji je također poznat kao kongenitalni genu varum, okrugla odnosno zaobljena leđa i kratke udove.

Mnoge motoričke prekretnice koje ljudi prosječne visine imaju, poput učenja hodanja ili preskakanja užeta, obično kasne, što znači da bi nekome s achondroplasiom trebalo više vremena za naučiti i usvojiti određene motoričke vještine ako u obzir uzmemo visinu, nesrazmjer udova kao i veći opseg glave koji cijelo tijelo pomiče prema naprijed. Nakon savladanih osnovnih motoričkih funkcija, osobe s achondroplasiom imaju jednaku kvalitetu života kao i osobe prosječne visine.

5. LITERATURA

1. Biomechanics. <https://en.wikipedia.org/wiki/Biomechanics>
(Pristupljeno 02.11.2022.)
2. Biomechanics of Posture (2013.).
<https://www.scribd.com/doc/183250775/6130717-Biomechanics-of-Posture-pdf>
(Pristupljeno 02.11.2022.)
3. Achondroplasia (2012.). Description.
<https://medlineplus.gov/genetics/condition/achondroplasia>
(Pristupljeno 09.10.2022.)
4. What is Achondroplasia (2022.). About.
<https://www.beyondachondroplasia.org/en/about/what-is-achondroplasia>
(Pristupljeno 09.10.2022.)